

## CAPÍTULO IV

### VÍAS DE ACCESO VASCULAR PERCUTÁNEO.



#### TEMA 13.

#### VÍA FEMORAL.

*Lorena Suárez Rodríguez, Aránzazu Molina Nieto.*  
*Unidad de Hemodinámica. Grupo Hospitalario Modelo. A Coruña.*

#### 13.1. Introducción.

En este capítulo, nos centraremos en el acceso femoral arterial y venoso. Hoy en día, es el más utilizado<sup>1</sup> en radiología intervencionista por su menor curva de aprendizaje y porque permite el acceso a toda la anatomía vascular, así como el uso de catéteres de mayor calibre.

En el ámbito de la cardiología intervencionista y según el informe oficial del Registro Español de Hemodinámica y Cardiología Intervencionista, la vía femoral se ha visto superada por la vía radial en un 51,7% de los casos diagnósticos y en un 55,5% en el intervencionismo.

A pesar de que la elección de la vía radial ha aumentado progresivamente en muchos laboratorios de hemodinámica, sigue siendo imprescindible mantener un adecuado entrenamiento en la vía femoral, ya que puede ser necesario emplear esta vía como rescate<sup>2</sup>.

#### 13.2. Recuerdo anatómico.

La correcta selección de la zona de punción es determinante para el éxito de un procedimiento diagnóstico o terapéutico. El cardiólogo intervencionista escogerá el acceso teniendo en cuenta las condiciones individuales de cada paciente y su dominio de la técnica para poder reducir el riesgo de complicaciones.

Antes del procedimiento, el personal de enfermería debe hacer una valoración de los pulsos periféricos,<sup>3</sup> coloración, temperatura y perfusión tisular de ambas extremidades; e informar al médico de la intensidad o ausencia de los mismos. En caso de claudicación intermitente, se interrogará al paciente acerca de la extremidad que le causa menos molestias al caminar. Esta valoración es muy importante ya que, una vez realizado el procedimiento, será responsabilidad de la enfermería el control riguroso de pulsos periféricos para verificar la ausencia de complicaciones post punción y así podremos compararlo con los datos iniciales.

Además del pulso femoral se deberán valorar:

- Pulso poplíteo: se palpa en la fosa poplíteica con la rodilla semiflexionada. Se debe realizar presión fuerte. (Imagen 13.1).
- Pulso tibial posterior: se localiza por detrás del tendón flexor propio del primer dedo. Se realiza presión suave. (Imagen 13.2).
- Pulso pedio o tibial anterior: se palpa en el espacio situado entre el 1º y 2º metatarsiano; por fuera del tendón extensor propio del primer dedo. Con una presión suave. (Imagen 13.3).

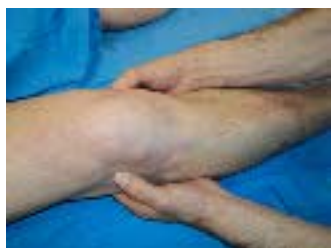

Imagen 13.1 Pulso poplíteo.

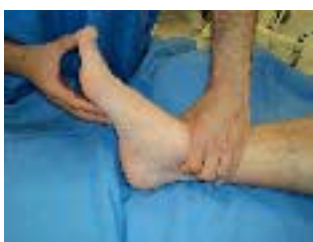

Imagen 13.2 Pulso tibial posterior.

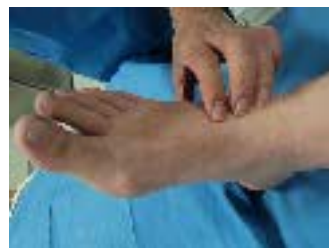

Imagen 13.3 Pulso pedio.

En ellos valoraremos la frecuencia (normal 60 – 100 latidos por minuto), el ritmo (rítmico o arrítmico) y el volumen (no palpable, débil, normal, pleno, hiperquinético “saltón”).

### 13.2.1. Localización del punto exacto de punción.

La arteria femoral es la prolongación de la arteria ilíaca externa en la extremidad inferior y se localiza interior y medial al ligamento inguinal, aproximado al punto medio entre espina ilíaca anterosuperior y tubérculo púbico. Para su localización, nos colocaremos del mismo lado de la arteria a puncionar y ejerceremos presión fuerte.

Para la punción, se debe localizar el pulso de la arteria femoral y puncionar 1 ó 2 centímetros (2 traveses de dedos) por debajo del ligamento inguinal. (Imágenes 13.4<sup>4</sup>. y 13.5).

La vena femoral se localiza paralelamente, a 1 cm de la arteria y en una posición más interna.

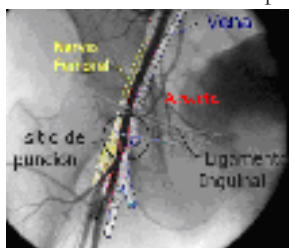

Imagen 13.4 Visualización radiológica.

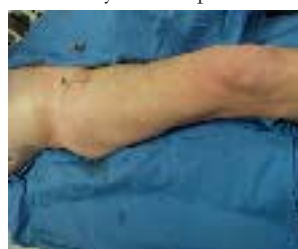

Imagen 13.5 Localización externa del introductor.

### 13.3. Indicaciones y contraindicaciones.

El acceso femoral es la vía de elección cuando:

- El pulso radial o humeral está disminuido o es ausente.
  - Hay dificultades anatómicas en otros accesos, como pueden ser “loops” en la circulación del miembro superior o cirugías previas en el trayecto del catéter que nos dificultarían su paso.
  - Se valorará si existe historia previa descrita de espasmo de arteria radial que imposibilite la realización del procedimiento.
  - Si se necesita un calibre superior al habitual para la realización de ciertos procedimientos (>7 French).
  - No se domina el acceso radial y nos encontramos ante un procedimiento urgente.
- Por otro lado, las contraindicaciones<sup>5</sup> de la vía femoral pueden ser las referidas en la tabla 1.

Absolutas	Relativas
Pulso femoral ausente.	Enfermedad aorto ilíaca previa o presencia de by-pass femoral.
Aneurisma o pseudoaneurisma femoral.	Marcada tortuosidad ilíaco femoral. Arteriopatía periférica.
Infección o cirugía inguinal reciente.	Presencia de cicatrices en zona inguinal.
Uso de tapón de colágeno en los 3 meses anteriores.	Imposibilidad del paciente para un decúbito supino prolongado. Dolor lumbar.
Interposición de asas intestinales.	Obesidad mórbida.
	La situación neurológica del paciente imposibilita el reposo posterior.

Tabla 1 Contraindicaciones relativas y absolutas de acceso femoral.

En el caso de pacientes sometidos a cirugía de revascularización coronaria debemos tener en cuenta el tipo de injerto utilizado y la forma de implantación antes de escoger una vía u otra de punción<sup>6</sup>. Actualmente, los injertos más frecuentes son de arteria mamaria interna (A.M.I.) izquierda o derecha, aunque en algunas ocasiones se recurre a injertos de vena safena.

El acceso femoral es de elección en presencia de by-pass de dos A.M.I., derecha e izquierda.

#### 13.4. Técnica de punción arterial y venosa.

Una vez localizada la zona correcta de punción el hemodinamista canalizará la arteria y/o vena mediante la Técnica de Seldinger.

Esta técnica fue descrita, como su nombre indica, por el Dr. Sven-Ivar Seldinger<sup>7</sup> en 1953, cuando cursaba su primer año de residencia e intentaba buscar un mejor método de cateterización. Teniendo en su mano una aguja, un alambre y un catéter, se dio cuenta en qué secuencia debería utilizarlos: “colocó la aguja, por dentro el alambre, retiró la aguja, avanzó el catéter sobre el alambre y retiró el alambre”. Según el Dr. Seldinger fue “un severo ataque de sentido común”.

Está técnica revolucionó la radiología y hoy en día es utilizada por miles de médicos en diferentes especialidades. Desde su descripción se ha visto modificada ligeramente: se coloca un introductor<sup>8</sup> previo al catéter que permite una técnica más cómoda y menos traumática para el vaso.

A continuación describiremos el material necesario y el método a seguir para realizar una punción arterial y venosa según la técnica de Seldinger.

##### 13.4.1. Material.

- Anestésico local: lidocaína o mepivacaína son los más comúnmente utilizados, aunque hay estudios<sup>9</sup> que demuestran que la alcalinización de la lidocaína con bicarbonato sódico disminuye la sensación dolorosa.
- Aguja de punción femoral, con o sin cánula plástica (18G- 20G).
- Introductor 6 Fr con guía. Este calibre es el más utilizado para coronariografía y angioplastia, aunque puede variar en función del procedimiento a realizar (valvuloplastia, implante percutáneo de prótesis vasculares...).



Imagen 13.6 Material para la punción.

### 13.4.2. Método.

- Limpieza y desinfección de la zona inguinal con solución antiséptica.
- Preparación del campo quirúrgico estéril (para evitar infecciones).
- Infiltrado de anestésico local. Se utilizará la cantidad necesaria en función de las necesidades del paciente (entre 10- 20 cc) con el fin de conseguir evitar el dolor, los espasmos arteriales y no dificultar el control del pulso con una infiltración excesiva. Como precaución se aspirará antes de inyectar para comprobar que no lo hacemos en el torrente sanguíneo.
- Se deben esperar entre 2-3 minutos para que haga efecto la anestesia, durante los cuales se masajeará la zona para mejorar la absorción. El paciente debe percibir la manipulación de la zona sin sensación de dolor.
- Es entonces cuando se procederá a la punción. Mientras se palpa el pulso femoral con los dedos de la mano izquierda, se inserta la aguja, con el bisel hacia arriba, con un ángulo de 30-45 grados. Al perforar la arteria se obtendrá flujo de sangre con presión.
- Se introduce la guía del introductor a través de la aguja. Se debe verificar por fluoroscopia que el extremo distal de la guía recorre la arteria femoral y arteria ilíaca hasta llegar al segmento distal de la aorta abdominal, paralelamente al lado izquierdo de la columna vertebral del paciente. Si se encuentra resistencia al paso de la guía, se hará un mínimo movimiento de la aguja por si esta se encuentra apoyada en la pared arterial; si, a pesar de esto, continuamos sin poder avanzarla, se retirarán aguja y guía, y se comprimirá 5 minutos antes de realizar otro intento.
- A través de la guía se avanzará el introductor con el dilatador, previamente purgados, y se retirarán al mismo tiempo dilatador y guía.
- Con una jeringa con suero fisiológico heparinizado se comprueba el reflujo de sangre arterial (coloración rojo intenso y flujo de alta presión).

La punción de la vena femoral se utiliza normalmente para el estudio de las cavidades derechas, el control hemodinámico con catéteres Swan- Ganz, colocación de marcapasos transitorio y valvuloplastias. La técnica es exactamente igual a la descrita ya que la vena sigue un trayecto paralelo e interno a la arteria. Debemos tener en cuenta que:

- El avance de la guía en este caso debe ser por el lado derecho de la columna del paciente.
- Obtendremos flujo continuo de sangre oscura.
- Como el flujo venoso es de baja presión, podremos ayudarnos aplicando ligera presión negativa aspirando con una jeringa con suero fisiológico.
- En caso de punción fallida, bastarán de 3 a 5 minutos de presión no oclusiva antes de realizar un nuevo intento.

Si se quieren obtener ambos accesos (venoso y arterial) en el mismo procedimiento, es recomendable puncionar primero la vena, introducir una guía y a continuación puncionar la arteria. De esta manera, se evita modificar las relaciones anatómicas al posicionar el introductor.

### 13.5. Complicaciones. Papel de la enfermería ante las complicaciones.

Actualmente la incidencia de complicaciones vasculares periféricas se ha reducido notablemente<sup>10</sup>. En ello, ha influido el perfeccionamiento tanto de la técnica de punción como el material utilizado (stents y balones de bajo perfil, uso de introductores de menor calibre y dispositivos de cierre percutáneo). Aunque son menos frecuentes debemos estar preparados para reconocer y responder rápida y adecuadamente ante una complicación.

La técnica de acceso a vena/ arteria y las maniobras de hemostasia serán determinantes en la aparición de complicaciones, aunque existen otros factores que debemos tener en cuenta como son la edad, la estenosis aórtica severa, la hipertensión arterial, la obesidad mórbida y las alteraciones de la coagulación.

Las complicaciones más frecuentes son la hemorragia y el hematoma, por lo tanto, nuestra prioridad inmediata<sup>11</sup> será la vigilancia de pérdidas hemáticas. Para ello, es fundamental la revisión de

la zona de punción, comprobación de los pulsos distales, y valoración del color y temperatura de los miembros inferiores.

A continuación, describiremos éstas y otras complicaciones menos frecuentes que nos podemos encontrar, y cual es la actuación de enfermería más adecuada para cada caso:

a) **Hemorragia:** pérdida hemática que se produce a través del orificio de la punción.

- Leves: sangrado “en sábana” que no procede de la luz arterial.
- Moderadas: son aquellos sangrados que nos obligan a alargar el tiempo de hemostasia.
- Severas: son secundarias a una complicación durante el procedimiento y obligan a cirugía y/o transfusión.

Ante una situación de hemorragia la enfermera debe reiniciar la compresión (manual o con dispositivo mecánico) el tiempo necesario, asegurar la hemostasia con un vendaje compresivo, llevar un control estricto y en caso de que fuese necesario reposición de la volemia.

b) **Hematoma:** colección de sangre en el tejido subcutáneo que forma una masa tumefacta palpable en el punto de punción.

- Leves o equimosis: no presentan induración.
- Pequeños: área indurada menor de 5 centímetros.
- Moderados: induración de entre 5-10 centímetros
- Graves: > 10 centímetros de induración.
- Severos: precisan de drenaje quirúrgico
- Retroperitoneal: sangrado hacia el espacio retroperitoneal. Especialmente grave. Está relacionado con punciones femorales muy altas, perforaciones por la guía e, incluso, puede ser debido a la anticoagulación. Su sintomatología es: dolor lumbar, distensión abdominal y caída importante en los valores del hematocrito.

Ante un hematoma en proceso de formación se debe retirar el vendaje, comprimir hasta que se reduzca en la medida de lo posible y aplicar un mayor refuerzo en el nuevo vendaje. Posteriormente, se debe delimitar el hematoma para un fácil control de su crecimiento. En caso de hematomas leves o menores, se recomienda la aplicación de calor local y, en caso de hematomas moderados o graves, se debe prolongar el tiempo de vendaje compresivo. Ante un hematoma severo o retroperitoneal las medidas recomendadas serán reposo, reposición de volemia y transfusión y, en caso necesario, el abordaje quirúrgico.

c) **Pseudoaneurisma:** tumoración pulsátil con soplo a la auscultación en zona de punción. Su aparición se relaciona con el uso de introductores de gran calibre, punciones complejas, utilización de múltiples catéteres y tratamiento anticoagulante. Por su elevado riesgo de rotura, se deben solucionar antes del alta del paciente y una gran parte de ellos, pueden resolverse con compresión mecánica seguida de reposo en cama y vendaje compresivo durante 12 – 24 horas. Otra opción de tratamiento es la compresión guiada por ecografía o, en último caso, la reparación quirúrgica.

d) **Fístula arteriovenosa:** consiste en la presencia de una comunicación entre arteria y vena que produce un flujo sanguíneo continuo. Se manifiesta<sup>12</sup> con dolor constante en la zona de punción, edema, parestesias, aumento del volumen de la extremidad y frémito a la palpación del pulso. Está directamente relacionada con la técnica de punción (cuando ésta es demasiado baja). Suele necesitar reparación quirúrgica.

e) **Isquemia periférica del miembro:** los síntomas y signos indicativos de isquemia aguda son dolor, palidez, enfriamiento y pérdida de pulso en el miembro de la punción. Para disminuir el riesgo de que esto ocurra, realizaremos lavados frecuentes con suero heparinizado a través del introductor y catéteres durante el procedimiento, evitando así la formación de trombos; y una vez finalizado, antes de retirar el introductor, aspiraremos una pequeña cantidad de sangre por la alargadera para extraer posibles restos trombóticos.

f) **Dissección arterial:** es la complicación más frecuente durante el abordaje y no suele necesitar intervención ya que la mayor parte de las veces el propio flujo de la arteria sella la dissección.

g) **Infecciones inguinales o sistémicas:** es fundamental la asepsia quirúrgica de la técnica, en ocasiones, olvidada en el laboratorio de hemodinámica debido a la baja tasa histórica de infecciones. Debemos:

- Preparar al paciente con ducha preoperatorio con jabón antiséptico.
- Lavado y aclarado de la zona de punción con solución antiséptica.
- Aplicar antiséptico formando círculos hacia la periferia.
- Evitar el rasurado y en caso, de que fuese necesario, deberá realizarse justo en el momento antes de la intervención utilizando maquinilla eléctrica.

h) **Reacción vagal:** cuadro de hipotensión y bradicardia relacionado con el dolor/ temor a la punción. No suele tener mayor relevancia y suele solucionarse con sueroterapia y/o administración de 1 miligramo de atropina.

### 13.6. Referencias Bibliográficas.

1. González J L, Capote M<sup>a</sup> L, Rodríguez V, Ruiz P. Hemostasia vascular postcateterismo basada en la evidencia. Madrid. Fundación médica investigación y desarrollo. Área cardiovascular. 2004.
2. Piñón P. Vía radial: Vía de elección según el grupo de intervencionismo de la sociedad europea [página web] Cardioprimeria.com [fecha de consulta el 16 de mayo de 2013]. Disponible en: <http://www.cardioatrio.com/index.php/flashs-de-actualidad-trombo/3978-via-radial-via-de-eleccion-segun-el-grupo-de-intervencionismo-de-la-sociedad-europea>.
3. Bravo Amaro M, Iñiguez Gómez A, Díaz Castro O. Manual de Cardiología para enfermeras. Vigo (Pontevedra), edición de los autores (Imprenta Alfer) 2006.
4. Victoria Nandayapa J R. Vía de acceso femoral y radial. Hospital San José de Hermosillo [página web] cardiointervención.com [fecha de consulta el 16 de mayo de 2013]. Disponible en <http://cardiointervencion.com/preparacion-cateterismo/via-de-acceso-femoral>.
5. Argibay Pytlik V, Gómez Fernández M, Jiménez Pérez R, Santos Vélez S, Serrano Poyato C. Manual de enfermería en cardiología intervencionista y Hemodinámica. Protocolos unificados. Asociación española de enfermería en cardiología. 2007.
6. Martín Moreiras J, Cruz González I. Manual de Hemodinámica e intervencionismo coronario. Ediciones Pulso 2008.
7. Parquet R, Biolchi R. Reseñas históricas. Rev Acta gastroenteral latinoam. 2008; 38: 104.
8. Gutierrez Cadavid JE, Restrepo González R, Soto Jiménez J A. Radiología e imágenes diagnósticas. Corporación para Investigaciones Biológicas. 2006.
9. Casajús Pérez G, Mañas Segura A, Arís M J, Colomera M, Costa J, Fabra R, et al. Anestesia local con lidocaína alcalinizada previo a cateterización cardiaca. Enferm Cardiol. 2000; 7(20):19-21.
10. Moya P, García M I, Calvo I C, Santos J A, González M C, Fernández L et al. Parches hemostáticos D-Stat Dry y M-Patch. Seguridad y confort tras el abordaje de la arteria femoral. Enferm Cardiol 2006; Año XIII (37): 36-40.
11. Méndez Rubio J, Gil Pérez R, Millán Vázquez F J, Macías Pérez I, De Prada Otermin G, Carrasco Ruíz R, Duarte Arlandi M. Implante percutáneo de prótesis valvular aórtica. Enferm Cardiol. 2010; 17(49):53-56.
12. Sanmartín M, Cuevas D, Goicolea J, Ruíz-Salmerón R, Gómez M, Argibay V. Complicaciones vasculares asociadas al acceso transradial para el cateterismo cardiaco. Rev Esp Cardiol.; 57: 581-4.
13. Galimany Masclans J, Díaz Rodríguez S, Pernas Canadell J C. Cuidados de enfermería al paciente sometido a cateterismo cardiaco y angioplastia coronaria. Enferm Cardiol. 2010; 17(49):70-73.
14. García García J, Ruíz García M<sup>a</sup> J, Zúñiga Naranjo E. Protocolo de cuidados de enfermería al paciente sometido a cateterismo diagnóstico y terapéutico. Complejo Hospitalario Universitario de Albacete.

## TEMA 14. VÍA RADIAL.

*Juan Francisco Jurado Feo, Susana Camarçana Holguera.*

*Unidad de Cardiología Intervencionista. Hospital Universitario Puerta de Hierro Majadabonda, Madrid.*

### 14.1. Introducción.

En 1948, Radner describió el primer abordaje por acceso radial para el estudio cardiovascular. Su empleo con finalidades diagnósticas y terapéuticas se pospuso varios años siendo relegada a la monitorización de la presión arterial invasiva.

La primera vez que se utilizó la vía radial para la realización de un cateterismo diagnóstico fue en 1989 (Lucien Campeau) y su primer empleo con finalidades terapéuticas (angioplastia percutánea) fue en 1992 (Kiemeneij y Laarman).

Gracias a la mejoría tecnológica y al desarrollo de diferentes tipos de introductores y material en general, facilitó su incorporación a distintas unidades de cardiología intervencionista, desarrollando una gran explosión de la técnica radial y creándose centros “radialistas” en todo el mundo.

Posteriormente, la vía transradial ha pasado a ser utilizada de forma rutinaria, relegando la vía femoral a determinadas técnicas y procedimientos que requieran del empleo de catéteres de mayores calibres y ante la imposibilidad de acceso radial.

Se han realizado varios estudios comparativos (Kiemeneij, Baklanov) entre el acceso radial y femoral, que concluyeron que la vía radial tiene menos complicaciones vasculares que la femoral y que las posibles complicaciones derivadas del cateterismo diagnóstico y terapéutico (muerte, I.A.M., cirugía de rescate.....) son similares en ambos grupos.<sup>1</sup>

Actualmente, el acceso radial se emplea como acceso de elección en el 95% de los procedimientos diagnósticos y entorno al 90% de los procedimientos terapéuticos, tanto programados como en casos de infarto agudo de miocardio (intervencionismo coronario percutáneo primario).

En conclusión, gracias al acceso transradial se ha conseguido reducir complicaciones y mejorar el confort y la satisfacción del paciente, personal de enfermería y cardiólogos intervencionistas.

### 14.2. Consideraciones anatómicas.

La arteria radial se origina en la bifurcación de la arteria braquial, más caudal de la zona de flexión del codo y se dirige por la región lateral del antebrazo (lado radial), para que a nivel de la muñeca, pase a través del músculo interóseo dorsal cruzando los huesos del metacarpo, formando el arco profundo palmar. (Imagen 14.1)

Este vaso, mas una serie de colaterales con la arteria cubital, determinan la estrecha relación entre ambas arterias, relación que se evalúa con el test de Allen.

La arteria radial puede presentar variaciones anatómicas, una de las más comunes es su nacimiento alto, a nivel braquial. En algunas ocasiones, la variación se acompaña de arterias de menor calibre, que obliga al uso de introductores y catéteres de menor diámetro.

Otro tipo de variaciones son las tortuosidades que se suelen presentar en los segmentos proximales de la arteria y la arteria radial accesoria que es de menor calibre y conllevan una mayor tasa de espasmo y perforación.

Otras de las variaciones anatómicas se evidencian a nivel de la subclavia, con la rotación de ésta sobre su eje y el arco aórtico que tiende a rotar hacia la izquierda dificultando la correcta canulación del árbol coronario. Esta última alteración anatómica suele presentarse con mayor frecuencia en pacientes de edad avanzada e hipertensión de larga duración.



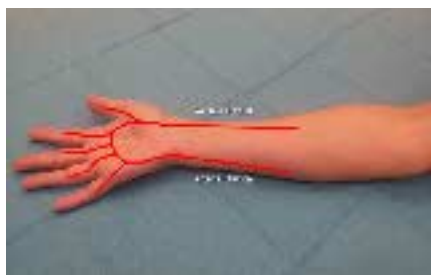

Imagen 14.1 Arteria radial.

#### 14.3. Indicaciones.

- Todos los pacientes con pulso radial palpable y circulación colateral por arteria cubital.
- Cuando esté contraindicado el acceso femoral, como en pacientes con enfermedad vascular periférica, by-pass aorto-bifemoral o enfermedad aorto-iliaca conocida.
- En caso de que el paciente tenga by-pass de mamaria izquierda preparar radial izquierda para facilitar el acceso al origen de la arteria mamaria, obviando el paso a través del cayado que sería obligado desde la radial derecha.<sup>2</sup>

#### 14.4. Contraindicaciones.

- Ausencia de pulso palpable.
- Pacientes sin permeabilidad del arco palmar.
- Arteria de pequeño calibre.
- Fístula arteriovenosa (pacientes en hemodiálisis, aunque la fístula ya no sea normofuncionante). Se podrá utilizar la arteria radial del miembro contrario siempre y cuando reúna los requisitos anteriormente expuesto.
- Complicaciones por acceso radial en procedimientos previos.
- Realización de procedimientos terapéuticos complejos que requieran catéteres  $\geq 7$ Fr.

#### 14.5. Valoración de la arteria radial. Test de Allen.

La finalidad del test de Allen<sup>3</sup> es comprobar si las arterias radiales y cubitales del paciente son permeables. Fue nombrado así por el Dr. Edgar Van Nuys Allen.

1. Explicar al paciente el procedimiento y el propósito de la exploración.
  2. Colocar la mano del paciente con la palma hacia arriba, para observar los cambios de color.
  3. Comprimir, con los dedos índices y medio, ambas arterias radial y cubital, obstruyendo el flujo sanguíneo de la mano.
  4. Pedir al paciente que abra y cierre la mano varias veces. La palma de la mano debe tener un color pálido.
  5. Liberar la presión de la arteria radial, y controlar el tiempo en normalizar la coloración de la mano.
  6. Este último punto se puede repetir liberando la presión de la arteria cubital.
- La interpretación de la técnica y sus implicaciones diagnósticas son las siguientes:
- Test de Allen Positivo: Tiempo de recuperación de color de la palma menor de 7 segundos. Permeabilidad de arterias de acceso. Posibilidad de procedimiento por vía radial.
  - Test de Allen Dudoso: Tiempo de recuperación de coloración entre 8 y 14 segundos. Resultado inconcluyente. Individualizar acceso de acuerdo a comorbilidades.
  - Test de Allen Negativo: Tiempo de relleno prolongado ( $>15$  s). Posible compromiso de circulación colateral. Desaconsejado acceso radial.



#### 14.6. Preparación del paciente.

- Se puede administrar midazolam intravenoso, según indicación médica o protocolo de la unidad, lo que facilitará la canalización de la arteria, reducirá el riesgo de espasmo radial y facilitará la adecuada progresión de los catéteres.
- Palpar pulso radial.
- Retirada de objetos metálicos del miembro superior donde se vaya a realizar el procedimiento.
- Rasurado de la muñeca, según protocolo de la unidad, ya que en algunos centros debido a la evidencia científica al respecto, ya no se realiza el rasurado del vello para evitar infecciones.
- Desinfectar la zona, de forma circular, de dentro hacia afuera.
- Apoyar el brazo separado del cuerpo para facilitar la canalización al operador (Imagen 14.2).
- Colocar la mano con la palma hacia arriba y la muñeca en hiperextensión (se puede colocar un rollo de tela debajo para facilitar dicha posición).
- Si el paciente tuviera la vía venosa en el brazo de acceso se deberá conectar una alargadera bien sujeta y dirigida para inyectar, sin interferir en el campo ni molestar al operador. Vigilar la posición de la llave de tres pasos por si resultara molesta al paciente al apoyar la muñeca.
- Preparar campo quirúrgico.



Imagen 14.2 Preparación de la mano.

#### 14.7. Desarrollo del procedimiento.

- Tras comprobar pulso radial (evaluar trayecto, profundidad) se procede a infiltrar anestésico (lidocaína 1%, mepivacaína 1%) mediante aguja subcutánea procurando no realizar un habón de gran tamaño que pueda dificultar la posterior palpación del pulso.
- Preparamos el material de punción y acceso (trócar de punción radial, dilatador, introductor y guía), purgándolo y lavándolo por el exterior con suero heparinizado (Imagen 14.3).

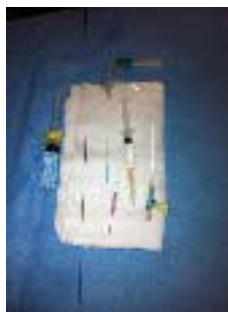

Imagen 14.3 Material para punción radial.

- Puncionamos con el abbocath con una inclinación de 30° con respecto al plano cutáneo. (Imagen 14.4)
- Cuando observemos el reflujo sanguíneo, atravesamos la arteria y retiramos la aguja dejando el abbocath.
- Con la mano izquierda retiramos de manera lenta y progresiva el abbocath hasta que comprobamos que estamos en luz (la sangre refluirá de manera pulsátil), e introducimos la guía hidrofílica sin forzar en ningún momento.
- Retiramos el abbocath y a través de la guía, avanzamos el introductor montado sobre el dilatador. Por último retiramos de manera conjunta guía y dilatador.
- Comprobamos la permeabilidad del introductor.
- Administramos cóctel espasmolítico constituido por verapamilo 2.5mg + 5000 UI. de heparina sódica diluidos en suero salino en una jeringa de 20cc. En caso de que el paciente este recibiendo tratamiento anticoagulante, solo se administrará verapamilo como componente del cóctel espasmolítico<sup>4</sup> (Imagen 14.5).

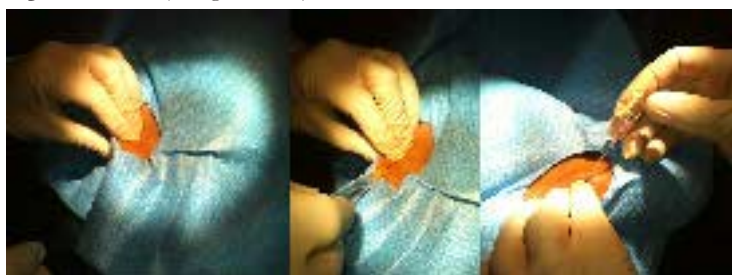

Imagen 14.4 Punción radial.

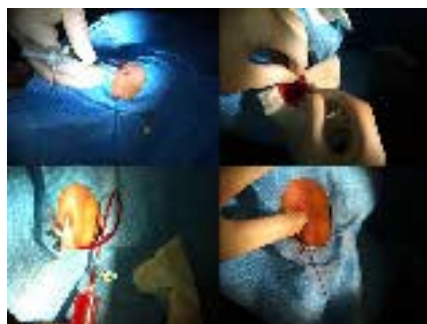

Imagen 14.5 Canalización de la arteria con el introductor.

### 14.8. Complicaciones.

Las complicaciones propias del acceso serían el espasmo y la perforación.

**ESPASMO RADIAL.** (Imagen 14.6) Es la complicación más frecuente debido a que es un vaso de gran espesor, formado por células musculares lisas y muchos receptores Alfa1. La aparición del espasmo va a estar favorecido por el grosor de la arteria (más frecuente en arterias finas), orígenes anómalos y manipulación agresiva del material durante el procedimiento. Asimismo, las mujeres de baja superficie corporal con alta carga de ansiedad asociada al procedimiento son el perfil de paciente en que con más frecuencia nos encontraremos el espasmo radial.

La aparición del espasmo radial limita las ventajas de la técnica del acceso radial, dificulta la manipulación de los catéteres, condiciona mayor dolor e incomodidad al paciente y por lo tanto reduce las posibilidades de éxito del procedimiento.

Las medidas para la prevención del espasmo son: empleo de introductores de calibre reducido (4F), empleo del cóctel espasmolítico, controlar la ansiedad del paciente (administración de midazolam) y la administración de nitroglicerinas vía oral o intra-arterial.

Una vez comprobado angiográficamente el espasmo, la medida más útil después de administrar la medicación es intentar avanzar con una guía hidrofílica de 0.025''.

A veces es necesario la administración de analgesia si el paciente presenta dolor.

La PERFORACIÓN de la arteria radial (Imagen 14.7) es la complicación más grave que puede ocurrir debido a una mala manipulación (brusca y agresiva) al intentar avanzar por zonas tortuosas o de espasmo. El tratamiento es hacer compresión en la zona y aplicar vendaje compresivo durante 4 horas en el brazo afectado.




Imagen 14.6 Elongación y espasmo de la arteria.

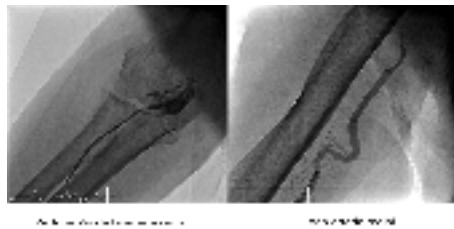


Imagen 14.7 Perforación y Loop Radial.

#### 14.8.1. Factores que influyen en la incidencia de las complicaciones.

Los principales factores que aumentan las desventajas del acceso y la aparición de complicaciones<sup>5</sup> son:

- El calibre radial fino, que se presenta sobre todo en mujeres, ancianos y diabéticos, es un factor de riesgo frecuente. Hoy en día, al contar con un gran surtido de guías y catéteres hidrofílicos de 4 French facilita el éxito del procedimiento.
- Las variantes anatómicas como el “loop”, tortuosidad en las uniones con la humeral o subclavia, así como la elongación de la aorta pueden dificultar la progresión de los catéteres. Es recomendable la utilización de guías hidrofílicas y una manipulación de catéteres muy cuidadosa en proyecciones adecuadas.
- La calcificación de la arteria hace que el procedimiento sea más complejo debido a la dificultad para pasar las guías y catéteres. Se presenta principalmente en pacientes mayores de 70 años. Cambiar el acceso de vía es lo más recomendable en estos casos.

#### 14.9. Ventajas de la vía radial.

- Confort y bienestar del paciente. El paciente puede acudir de forma ambulatoria y marcharse tras un periodo de observación de dos o tres horas en el caso de un cateterismo diagnóstico.
- Deambulación inmediata, desde la propia sala de hemodinámica. El paciente puede estar sentado, caminar e ir al baño, si su situación clínica lo permite. Si está estable, puede reiniciar la ingesta al terminar el procedimiento y tomar su medicación si precisa.

- Reducción del tiempo de estrés al disminuir el tiempo de recuperación y estancia. Puede estar con la familia, hablar, leer o cualquier entretenimiento similar.
- Es una técnica segura y efectiva, con resultados satisfactorios y disminución de las complicaciones. La arteria radial es superficial y con un diámetro pequeño que no presenta estructuras venosas o nerviosas relevantes adyacentes, lo que facilita su localización y acceso. Se reducen las neuropatías, fístulas arteriovenosas, embolización de placas de ateroma si hay arteriosclerosis severa. Aunque se presente una oclusión prolongada de la arteria radial, no hay isquemia de la mano por existir circulación colateral por la arteria cubital y por arco palmar permeable. Es una técnica más ventajosa para los pacientes con obesidad severa e hipertensión.
- Disminución de hemorragias en el punto de punción aunque el paciente este anticoagulado (no es preciso suspender acenocumarol), bajo terapia antiagregante o se hayan utilizado anticoagulantes de forma intravenosa en el procedimiento. La compresión es más fácil por su situación sobre el radio, lo que disminuye el riesgo de sangrado.<sup>6,7</sup>
- Reducción de tiempos y costes de estancia hospitalaria. Se posibilita el alta a las 2 horas después de un cateterismo diagnóstico y permite la utilización de un solo catéter para sondar ambas coronarias. Se disminuyen los tiempos de enfermería que permiten agilizar el trabajo de sala y resolver dudas y preguntas sobre la guía de cuidados poscateterismo entregada al paciente.

### 14.10. Desventajas de la vía radial.

- Técnica más compleja que otros accesos, debido a las curvas de la subclavia-aorta y tortuosidad que hacen más difícil la progresión y manejo de los catéteres.
- Mayor tiempo y dificultad de la curva de aprendizaje.
- El paciente tendrá que mantener el brazo por el que se ha realizado el procedimiento en cabestrillo hasta la noche, no pudiendo utilizarlo (conducir, flexionar, apoyar, coger peso) hasta el día siguiente.
- Espasmo y dolor, tortuosidad y anomalías anatómicas que en escasas ocasiones hacen imposible el acceso radial, haciendo que se prolongue el procedimiento.

### 14.11. Cuidados de enfermería.

- Valorar los conocimientos previos del paciente a la realización de tal procedimiento.
- Explicar al paciente la importancia de la comprensión y su colaboración. Así se conseguirá un procedimiento más breve y una mejor evolución de los cuidados aplicados posteriormente.
- Confirmar si el paciente está recibiendo un tratamiento anticoagulante.
- Explicar el procedimiento a realizar.
- Realización del test de Allen (apartado 14.5).

### 14.12. Referencias Bibliográficas.

1. Baklanov DV, Kaltenbach LA, Marso SP, Subherwal SS, Feldman DN, Garratt KN, et al. The prevalence and outcomes of transradial percutaneous coronary intervention for ST-segment elevation myocardial infarction: analysis from the National Cardiovascular Data Registry (2007 to 2011). *J Am Coll Cardiol.* 2013 Jan 29;61(4):420-6.
2. Arman TA, Mehdi HS, Adrian WM, Ronnier JA. Introductory guide to cardiac catheterization. Volumen 1. ISBN-13: 9781451147865. Second Edition. Lippincott Williams & Wilkins. 2010.
3. Vázquez Álvarez A, Guillén Cobena P, Pereira Leyenda B, Martínez Pérez M. Vías de acceso vascular percutáneo: Vía radial. Manual de enfermería en cardiología intervencionista y hemodinámica. Protocolos unificados. Primera edición. Artes Gráficas Diumaró Depósito Legal: VG-0000-2007. Pág:95-104.
4. Sanmartín M, Ruiz-Samerón R, Goicolea J. Manual práctico de cateterismo transradial. Volumen 1. Primera Edición. Atlas Medical Publishing Ltd. 2008.
5. Ruiz-Salmerón R, Mora R, Vélez-Gimón M, Ortiz J, Fernández C, Vidal B, et al. Espasmo radial en el cateterismo cardíaco transradial. Análisis de los factores asociados con su aparición y de sus consecuencias tras el procedimiento. *Rev Esp Cardiol.* 2005 May;58(5):504-11.
6. Mehta SR, Jolly SS, Cairns J, Niemela K, Rao SV, Cheema AN, et al. Effects of radial versus femoral artery access in patients with acute coronary syndromes with or without ST-segment elevation. *J Am Coll Cardiol.* 2012 Dec 18;60(24):2490-9.
7. Sanmartín M, Pereira B, Rúa R, Vázquez S, Hervert F, Baz JA, et al. Seguridad del cateterismo diagnóstico transradial en pacientes anticoagulados de forma crónica con dicumarínicos. *Rev Esp Cardiol.* 2007 Sep;60(9):988-91.

## TEMA 15. VÍA BRAQUIAL.

*Cristina Martínez Fernández, Lucía Benito Muñoz, Natalia María Jiménez Gómez.  
Hemodinámica. Hospital Universitario Madrid Montepríncipe. Madrid.*

### 15.1. Introducción.

La vía arterial braquial ha sido una de las vías de acceso más utilizadas en la historia de la hemodinámica debido a su accesibilidad y buen calibre.

En 1950, Zimmerman realizó el primer cateterismo retrógrado en humanos alcanzando el ventrículo izquierdo mediante disección y arteriotomía de la arteria braquial<sup>1</sup>. Posteriormente la utilización de esta vía se extendió de forma progresiva, desarrollando diversas técnicas para la disección y exposición de la arteria.

La punción percutánea braquial no fue descrita hasta 1986 por Fergusson y Kamada<sup>2</sup>, quienes demostraron una tasa de complicaciones equiparable a las de la arteriotomía braquial.

En 1997, Kiemeneij et al<sup>3</sup> publicaron un estudio en el que se comparaban los accesos percutáneo radial, braquial y femoral en el intervencionismo coronario. No se hallaron diferencias entre ellas, pero la punción fallida fue más frecuente con la técnica radial, mientras que las complicaciones mayores en el punto de punción correspondieron a las técnicas braquial y femoral.

Más recientemente, Hildick-Smith et al<sup>4</sup> demostraron que el uso «ocasional» del acceso braquial (55 pacientes) conlleva una alta tasa de complicaciones (36%), aunque la mayoría fueron menores. Para dichos autores, esta técnica debe realizarse sólo en centros con alta experiencia en el abordaje radial o braquial.

En la práctica habitual la mayoría de los procedimientos diagnósticos y terapéuticos se realizan por vía radial (de mayor utilización en Europa) o femoral (aún más prevalente en EEUU) y la vía braquial queda relegada a pacientes en los que no puede utilizarse otro acceso.

La exposición directa de la arteria braquial mediante disección por planos era la técnica utilizada hasta los años 80 (Figura 15.1).

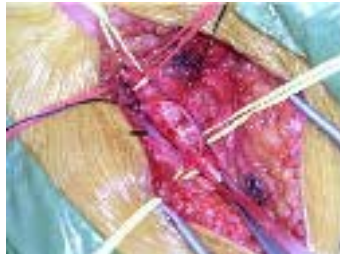

Figura 15.1 Arteria braquial.

### 15.2. Consideraciones anatómicas.

La arteria braquial o humeral está situada en la cara anterior del brazo; es la continuación de la arteria axilar (gran parte del sistema circulatorio que lleva la sangre a las extremidades superiores y el tórax) y se extiende desde el borde inferior del pectoral mayor hasta el pliegue del codo dividiéndose en dos ramas llamadas arteria radial y cubital. (Figura 15.2)

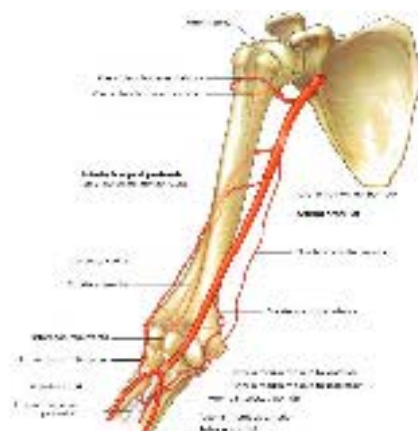


Figura 15.2 Esquema de la localización de la arteria braquial.

Su función como todo el resto de las arterias del cuerpo es suministrar sangre oxigenada desde el corazón a las células del cuerpo.

La arteria braquial profunda es la rama de mayor tamaño de la arteria braquial, se dirige al compartimento posterior del brazo junto con el nervio radial, pasando por el surco radial del húmero, primeramente por debajo del borde inferior del redondo mayor, borde lateral de la cabeza larga del triceps braquial y luego entre la cabeza medial y lateral del músculo triceps braquial, en la cara posterior del húmero, se anastomosa con la arteria humeral posterior y termina como dos vasos colaterales que colaboran en formación de una red de arterias interconectadas alrededor del codo.

### 15.3. Indicaciones y contraindicaciones.

#### Indicaciones.

El acceso braquial constituye una alternativa en pacientes con limitación para el acceso a través de otras vías como pueden ser en presencia de:

- Obstrucción de arterias ilíacas severas.
- Obstrucción aórtica infrarenal.
- Elongación de arterias ilíacas o de aorta abdominal.
- Oclusión aorto-iliaca (síndrome de Leriche).
- By pass aorto-bifemoral previo.

Está indicada para valoración y tratamiento de riñón, troncos supraórticos, enfermedades distales de los miembros o diagnósticos y complicaciones digestivas.

En el caso de los cateterismos cardíacos suele valorarse esta vía de acceso cuando existan limitaciones para el acceso arterial femoral o radial como puede ser ante:

- Ausencia de pulso radial (test de allen negativo).
- Intento fallido de la vía radial.
- Enfermedad de Raynaud.
- Brazo único para fístula arterio-venosa.
- Tromboangietis obliterante.

#### Contraindicaciones.

- Esta vía no debería usarse en ningún caso cuando no haya pulso braquial.
- Además antes de su abordaje es necesario comprobar que el plano del húmero es el correcto para una buena hemostasia, si no fuese así esta vía estaría contraindicada.
- Presencia de enfermedad arterial periférica severa en miembros superiores.
- Vasculopatías.

#### 15.4. Preparación del paciente.

La arteria braquial puede ser palpada en toda su longitud, colocando las yemas de los dedos índice y medio en el centro de la parte interna del brazo, entre los bíceps y los tríceps. (Figura 15.3)

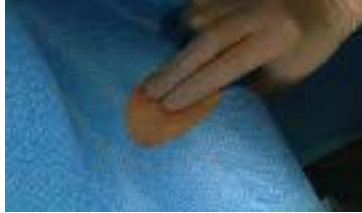

Figura 15.3 Localización de la arteria braquial.

Para la preparación del paciente:

- Colocación del paciente en decúbito supino.
- Comprobación de la existencia de pulso humeral palpable e identificación del plano óseo posterior, con vistas a considerar una adecuada hemostasia tras el procedimiento.
- Fijación del brazo en extensión forzada, para conseguir una inmovilización completa en el procedimiento.
- Rasurado de la zona de abordaje.
- Limpieza y desinfección de la zona de punción. (Figura 15.4.)

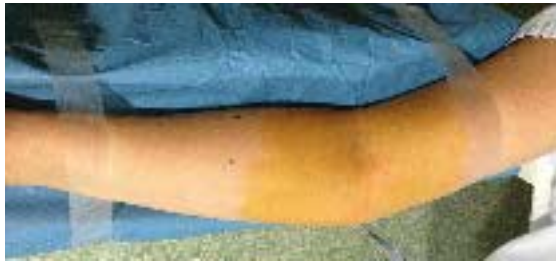

Figura 15.4 Colocación y fijación del brazo del paciente.

#### 14.5 Desarrollo del procedimiento. Técnica de punción.

La punción de la arteria braquial debe realizarse por encima de la fosa antecubital con el brazo en abducción. (Figura 15.5)

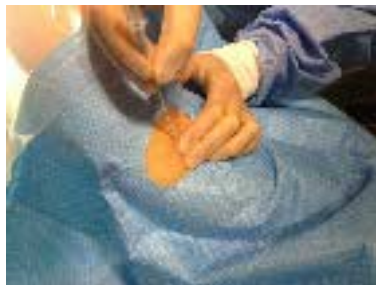

Figura 15.5 Punción de la arteria braquial.

Una vez identificado el pulso de la arteria se administra anestesia superficial (lidocaína 1 ó 2% con una aguja de 25-27 G) tras lo cual se avanza la aguja de punción (habitualmente de calibre 22´´) a unos 45° con respecto al plano de la piel y en dirección hacia donde se localiza el pulso. Si la punción



es correcta se obtendrá un flujo pulsátil y fuerte de sangre roja brillante y se intentará avanzar la guía (normalmente se utiliza una guía en J de 0,0035 pulgadas). No se debe encontrar resistencia al avanzar la guía, y se debe comprobar con fluoroscopia el avance correcto de la misma. Si se encuentra resistencia justo en la punta de la guía o inmediatamente distal a ella se puede intentar un mínimo movimiento de la aguja (introducir o retirar, ya que la aguja puede estar localizada contra la pared de la arteria. Si pese a esta maniobra no se puede avanzar la guía y el flujo no es el adecuado, se debe retirar la guía y la aguja y comprimir unos 5 minutos antes de continuar. (Figura 15.6)

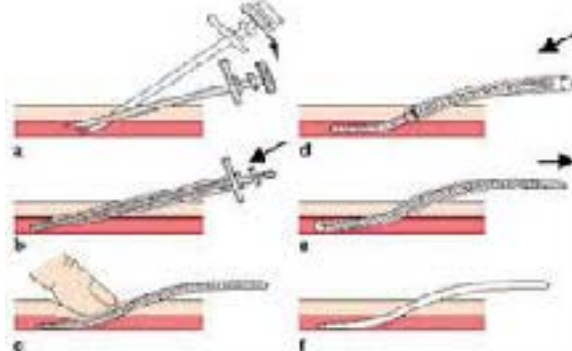


Figura 15.6 Técnica de Seldinger

Si inicialmente no se encuentra resistencia al avanzar la guía pero se encuentra resistencia unos centímetros más distalmente desde el punto de punción (especialmente si el paciente se queja de dolor al avanzar la guía), existe la posibilidad de que la guía esté avanzando por la íntima de la arteria o que el paciente tenga una enfermedad vascular periférica. En cualquier caso se debe retirar la guía ligeramente bajo fluoroscopia, retirar la aguja e introducir un dilatador pequeño (4 ó 5 French) comprobando con una jeringa que el dilatador se encuentra en la arteria (se obtiene sangre al aspirar) y realizando una pequeña inyección de contraste bajo fluoroscopia para comprobar cuál es el problema. Si el problema simplemente es un trayecto tortuoso de la arteria se puede intentar avanzar con otro tipo de guía (como la guía hidrofílica Glidewire Terumo R; no se recomienda como guía inicial por mayor tendencia a provocar disección). Si las dificultades se presentan por la presencia de una estenosis arterial puede plantearse un abordaje percutáneo de esa lesión. Una vez que la guía avanza sin resistencia y comprobando con fluoroscopia se debe retirar la aguja y colocar un introductor con dilatador hidrofílico de 5 ó 6 French (similar a los utilizados en acceso radial) (Figura 15.7).

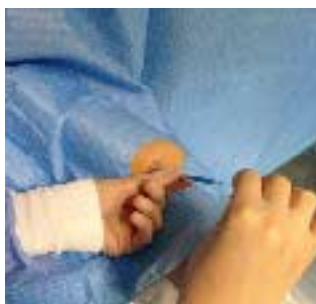

Figura 15.7 Canalización de la arteria braquial.

Finalmente administraremos a través del introductor un cóctel de agentes vasodilatadores para prevenir el espasmo arterial (5000 unidades de heparina, 2 mg verapamilo y 0.1 mg de nitroglicerina).

### 15.6. Ventajas y desventajas.

Ventajas:

- Permite una recuperación más rápida respecto a la vía femoral, con deambulación precoz y mayor comodidad para el paciente.
- Permite introducción de catéteres de mayor calibre respecto a la vía radial (7 y 8 French).
- Vía de acceso alternativa para pacientes con imposibilidad para acceso radial o femoral.
- Vía de acceso pediátrica.

Desventajas:

- Mayor riesgo de hematomas por ser más difícil la hemostasia por compresión (no existe plano óseo posterior). Si bien se ha descrito utilización de dispositivos de cierre percutáneo con esta vía no se recomienda su utilización rutinaria.
- Curva de aprendizaje.
- Síndromes compartimentales más frecuentes que en acceso radial y femoral.
- Mayor irradiación para el operador. (Imagen 15.8)

ACCESO RADIAL	ACCESO BRAQUIAL	ACCESO FEMORAL
<b>VENTAJAS</b> -Recuperación y comodidad del paciente. -Escasas complicaciones vasculares. -Reducción de mortalidad, especialmente en contexto de SCA e IAM.	<b>VENTAJAS</b> -Vía de acceso alternativa. -Soporte y calibre intermedios. -Recuperación rápida (demabulación precoz).	<b>VENTAJAS</b> -Mejor soporte. -Permite French mayores.
<b>DESVENTAJAS</b> -Mayor irradiación para el operador. -Menor soporte -Curva de aprendizaje/vasoespasmos.	<b>DESVENTAJAS</b> -Utilización actual limitada. -Hemostasia difícil.	<b>DESVENTAJAS</b> -Mayor número de complicaciones vasculares. -Mayor tiempo de recuperación (prolongación del ingreso hospitalario)

Imagen 15.8 Tabla resumen de las principales ventajas y desventajas frente a otros accesos.

### 15.6. Aplicación en hemodinámica pediátrica.

Para realizar un procedimiento hemodinámico pediátrico se podría canalizar cualquier acceso arterial, sin embargo por la localización y el flujo se canalizan las arterias periféricas ya que se producen menos complicaciones de tipo isquémico o tromboembólico.

Se prefiere canalizar en los niños las arterias radial, cubital (en menor medida), pedia, tibial posterior, la arteria femoral y solo en casos extremos la arteria braquial. Esta última se suele utilizar solo para monitorización intraoperatorio y se debe retirar lo antes posible ya que tiene alto riesgo de isquemia y compromiso circulatorio de la mano y del antebrazo.

Los factores con mayor riesgo de complicaciones de oclusión de las arterias son:

- Niños menores de 5 años de edad.
- Presencia del catéter arterial más allá de 4 días.
- Punciones traumáticas de la arteria.
- Pacientes con tendencia a la formación de trombos

### 15.7. Complicaciones del acceso.

Pueden surgir las siguientes complicaciones tras el abordaje braquial:

#### 1. Hemorragia interna

Si se produce una hemorragia interna durante el procedimiento (por disección y sangrado activo de pequeña rama a nivel del brazo) el paciente presentará tumefacción por encima del hueso antecubital y dolor. En este caso, deberemos realizar una arteriografía selectiva del brazo para detectar la presencia de sangrado activo, considerando detener la hemorragia mediante hemostasia interna (con inflados prolongados con balón proximales a la rama sangrante o en último término, mediante inyección de agentes esclerosantes).

#### 2. Infección de la zona de punción

Se trata de una complicación extremadamente infrecuente (0,2%) por lo que no se recomienda el uso de antibióticos profilácticos de forma rutinaria.

Durante el procedimiento debemos controlar las medidas de asepsia. Si fuese necesario se realizaran las curas oportunas de la zona de punción.

#### 3. Fístula arteriovenosa

Se produce por la comunicación, secundaria a la punción, de la arteria y la vena. En la exploración se puede reconocer por un soplo continuo en la zona de punción, y puede no ser evidente hasta semanas después del cateterismo. Aunque pueden aumentar su tamaño, con el tiempo tienden a cerrarse de forma espontánea. Si persisten se puede plantear cirugía.

### 15.8. Referencias Bibliográficas.

1. Zimmerman HA, Scott RW, Becker NO. Catheterization of the left side of the heart in man. *Circulation*. 1950 Mar;1(3):357-9.
2. Fergusson DJ, Kamada RO. Percutaneous entry of the brachial artery for left heart catheterization using a sheath: further experience. *Cathet Cardiovasc Diagn*. 1986; 12:209-11.
3. Kiemeneij F, Laarman GJ, Odekerken D, et-al. A randomized comparison of percutaneous transluminal coronary angioplasty by the radial, brachial and femoral approaches: The access study. *J Am Coll Cardiol*. 1997; 29:1269-75.
4. Hildick-Smith DJR, Lowe MD, Walsh JT, et-al. Coronary angiography from the radial artery: experience, complications and limitations. *Int J Cardiol*. 1998; 64:231-9.
5. Javier Martín Moreiras, Ignacio Cruz Gonzalez. Manual de hemodinámica e intervencionismo coronario. Pulso ed. 2009
6. Brunner, Suddarth. Enfermería Médicoquirúrgica. 9.ª ed. McGraw-Hill Interamericana, 2002
7. Kiemeneij F randomized comparison of APTC by radial, braquial and femoral approaches. 1997 20:1269-75
8. Argybay Pytlik V., Gómez Fernández M., Jimenez Perez R., Santos Vélez S., Serrano Poyato C. Manual de Enfermería en Cardiología Intervencionista y Hemodinámica. Protocolos unificados. Asociación Española de Enfermería en Cardiología. 2007

## TEMA 16. VÍA CUBITAL.

*Delia Esteban Lorente, Soledad Calderón Riera, Lorena Chueca Toral.  
Hospital Universitario Miguel Servet. Zaragoza.*

### 16.1. Introducción.

Está plenamente establecido por estudios multicéntricos y la experiencia diaria que el uso de la vía de acceso radial tanto en procedimientos diagnósticos como terapéuticos se asocia a una menor proporción de complicaciones vasculares, especialmente graves, y permite la movilización precoz del paciente.<sup>1</sup> Sin embargo, en un porcentaje variable de pacientes la vía radial no es posible o idónea por diversas causas.<sup>2-3</sup> En estos casos el abordaje cubital, si es técnicamente factible, puede ser una buena alternativa a la vía radial ya que evitaría el riesgo potencial del abordaje femoral.

La vía cubital es un acceso viable, eficiente y seguro tanto durante el procedimiento como para evitar posibles complicaciones posteriores, con una incidencia de éxito similar a la vía radial.<sup>4</sup>

### 16.2. Referencias anatómicas.

La irrigación de la mano se compone esencialmente por las arterias radial y cubital, formando una red anastomótica en las arcadas palmares profunda y superficial. (Imagen 16.1). La arteria cubital es la dominante en este sistema, pero pueden existir muchas variantes individuales.<sup>5</sup>

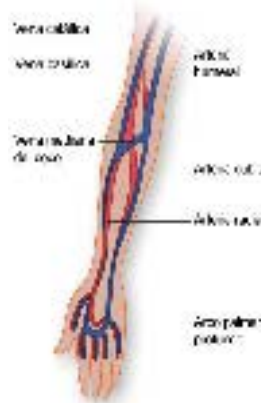


Imagen 16.1 Anatomía arteriovenosa de la mano y antebrazo.

La arteria cubital desciende bastante en vertical por la zona medial de la región antebraquial anterior siendo más una continuación de la arteria braquial que la arteria radial. Se dirige hacia dentro y hacia abajo pasando por detrás del pronador redondo y el arco del flexor superficial de los dedos, por delante y medialmente por el flexor cubital del carpo (su músculo satélite) y recostada sobre el flexor profundo de los dedos.

La arteria ulnar (cubital) es de un tamaño ligeramente superior a la arteria radial, un 27% y es menos propensa al espasmo, permitiendo el uso de catéteres de un mayor diámetro interno para la realización de procedimientos complejos.

Además, las variaciones anatómicas son menos frecuentes en la arteria cubital (12,5%) que en la radial (87,5%), por lo tanto puede tener menos limitaciones para su canulación.

Por contra, se identifica por palpación con mayor dificultad que la arteria radial y a la altura habitual de punción radial no se halla situada sobre un plano óseo, lo que obliga a modificar el lugar de punción para poder asegurar la hemostasia tras la retirada del introductor.

De gran importancia a tener en cuenta es la cercanía de la arteria cubital con el nervio cubital, ya que la punción de éste podría ocasionar graves complicaciones. Además su profundidad la hacen potencialmente propensa a complicaciones diferentes a las de la arteria radial (Imagen 16.2).

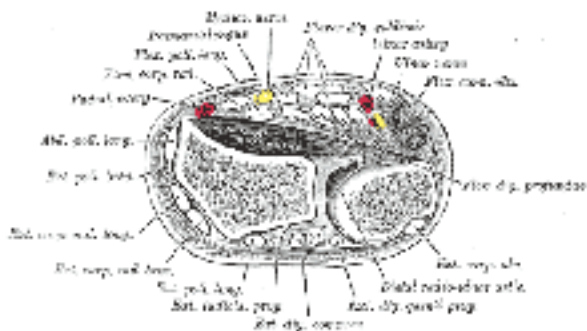


Imagen 16.2 Anatomía del acceso cubital.

### 16.3. Preparación del paciente.

La preparación para el abordaje cubital es similar a la del abordaje radial, con la única diferencia en la realización del Test de Allen, siendo necesaria en esta ocasión hacerlo de manera inversa. El Test de Allen inverso consiste en comprobar la permeabilidad de la arteria radial, es decir, liberaremos primero la compresión de la arteria radial manteniendo la presión ejercida sobre la arteria cubital comprobando así la recuperación del riego palmar y el tiempo que tarda en hacerlo.<sup>6</sup>

La prueba de Allen se considera normal cuando después de la compresión de ambas arterias (radial y cubital), la mano recupera su color normal antes de 10 segundos después de la liberación de una de las arterias, cubital (Allen) o radial (Allen inverso).

Un aspecto importante a tener en cuenta es que en la preparación del paciente en el abordaje cubital evitaremos la hiperextensión de la muñeca para evitar la punción del nervio cubital.

### 16.4. Indicaciones y contraindicaciones.

Las indicaciones para la elección de la vía cubital son:

- Test de Allen negativo.
- Única vía de acceso permeable.
- Preservar la arteria radial ya sea para ser utilizada como injerto libre durante cirugía de revascularización miocárdica o en pacientes sometidos a diálisis, en la fabricación de fistulas arteriovenosas.

Las contraindicaciones son:

- Cirugía previa de la zona.
- Infección cutánea u otra lesión cutánea en el sitio de la punción.
- Test de Allen inverso negativo.

### 16.5. Complicaciones.

Es importante incidir en la prevención como en todos los accesos para disminuir las complicaciones. La comprobación del Test de Allen inverso es útil para prevenir la necrosis de la mano ante una complicación con la arteria cubital.

Cabe destacar como complicaciones más frecuentes las siguientes

- PARESTESIAS: es una complicación neurológica dada la proximidad del nervio cubital a la arteria ulnar, ya sea por la punción del mismo o por necrosis provocada por compresión debido a un hematoma de la arteria.
- OTRAS: de rara aparición como pseudo aneurismas, fistula arteriovenosas y perforaciones.

### 16.6. Cuidados de enfermería.

Debido a las características anatómicas anteriormente descritas, este acceso precisa una compresión más eficiente que el acceso radial, ya que muchas de las complicaciones se derivan de la hemostasia de la vía con una mayor incidencia de complicaciones.

Por lo tanto, los tiempos de hemostasia y la vigilancia del acceso han de ser más minuciosos y exhaustivos que los establecidos para la vía radial.

En cuanto a la técnica de hemostasia, los dispositivos de compresión diseñados para la arteria radial, han de colocarse en sentido contrario en el acceso cubital, para que sean realmente efectivos y seguros.

### 16.7. Material.

El material empleado es el mismo que en el abordaje radial. Ver tema correspondiente.

### 16.8. Referencias Bibliográficas.

1. Agostoni P, Brondi-Zocari GG, De Benedictis ML, Rigattieri S, Turri M, Anselmi M, et al. Radial versus femoral approach for percutaneous coronary diagnostic and interventional procedures; systematic overview and meta-analysis of randomized trials. *J Am Coll Cardiol* 2004; 44:349-56.
2. Kiemenev F, La Arman GJ. Percutaneous transradial artery approach for coronary Palmaz Sohatz stent implantation. *Am Heart J* 1994; 128: 167-174.
3. Nagar S, Abe S, Sato T, Hozawa K, Yuki K, Honoshima K, et al. Ultrasonic assessment of vascular complications in coronary angiography and angioplasty after transradial approach. *Am J Cardiol* 1999; 83:180-186. *Cardiov Interv* 2004; 61: 56-59.
4. Terashima M, Meguro T, Takeda H, et al. Percutaneous Ulnar artery approach for coronary angiography: a preliminary report in nine patients. *Catheter Cardiovasc interv* 2001;53:410-414.
5. Husum B. Palm arterial dominates in the hand. *Br. J. Anaesth.* 50:913-916.
6. Gourassas J, Papadopoulos CE, Albedd U, et al. The Allen and inverse Allen test, as a simple method for detecting ulnar or radial predominance. Sensitive but not specific. *Eur Heart J* 2002; (Suppl23):95.
7. De Andrade, PB, Tebet M, Andrade M, et al. Performance of Coronary Procedures through the Translunar Access without Assessment of the integrity of the Deep Palmar Arch. *J Interv Cardiol* 2008;21:562-565.
8. González JL, Capote ML, Rodríguez V, Ruis P. Hemostasia Vascular postcateterismo Basada en la evidencia.

## TEMA 17. OTRAS VÍAS DE ACCESOS VENOSOS.

*Epifanio del Valle Rivero, Carmen Martín Marín, Ángel Noriega Asensio.  
Unidad de Hemodinámica. Hospital Clínico Universitario. Valladolid.*

### 17.1. Introducción.

Además de las vías venosas de acceso vascular percutáneo descritas en temas anteriores, los profesionales de los laboratorios de hemodinámica necesitan, en ocasiones, recurrir a otras vías que, aunque sean de uso infrecuente, merecen ser descritas.

La necesidad de utilizar estas vías se produce cuando el paciente presenta dificultad o imposibilidad de cateterización de los accesos venosos más habituales y, por ello, es necesario conocer la anatomía y técnica de abordaje para evitar posibles complicaciones<sup>1</sup>.

Para la punción percutánea de las siguientes vías que se describen a continuación, al igual que en cualquier punción arterial o venosa se ha de seguir una serie de pasos<sup>2,3</sup>:

- En primer lugar informar al paciente de la técnica que se va a realizar con el fin de reducir el nivel de ansiedad.
- Tener todo el material necesario para la punción preparado de acuerdo a la vía a utilizar.
- Emplear las medidas de asepsia según los protocolos del centro, que deben ser similares a todos los centros.

### 17.2. Vena cefálica.

Nace, junto con la vena basilíca, del arco venoso dorsal, asciende por el canal externo del codo, continúa subiendo por el brazo y llega hasta el surco deltopectoral (entre el músculo deltoides y el pectoral mayor) perforándolo y desembocando en la vena axilar (Imagen 17.1)

#### 17.2.1. Indicaciones.

La cefálica es la vena de elección para la extracción de sangre y para la administración de medicamentos y fluidoterapia gracias a superficialidad y fácil acceso. En los laboratorios de hemodinámica se utiliza, sobre todo, para la realización de cateterismos derechos, gasto cardiaco, biopsias endomiocárdicas e inserción de electrodos de marcapasos temporales<sup>2</sup>.

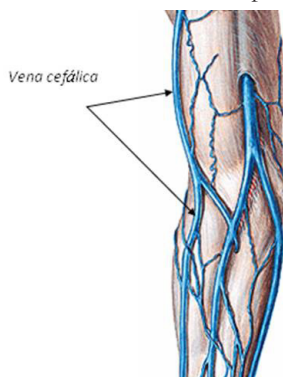


Imagen 17.1 Dibujo que detalla la vena cefálica.

#### 17.2.2. Técnica.

A pesar de que la canalización de esta vena es un procedimiento rutinario no debemos descuidar las medidas de asepsia y debemos evitar realizar la punción si hay lesiones en la piel, hematomas,



quemaduras, cicatrices, infusión venosa en el mismo brazo o si la paciente ha sido mastectomizada del lado donde queremos puncionar.

La vena cefálica se localiza por palpación tras colocar un torniquete inmediatamente por encima de la flexura del codo procediendo, según la técnica de Seldinger, a canalizar en el sentido del torrente circulatorio venoso.

### 17.2.3. Hemostasia.

La hemostasia se realiza por compresión directa sobre el lugar de punción y colocación de apósito que aisle de infecciones.

### 17.2.4. Complicaciones.

Las complicaciones durante la punción y cateterismo son escasas, pero es necesario mencionarlas: hematoma, trombosis, celulitis, flebitis e infección.

## 17.3. Vena basilica.

Tiene su origen en el lado medial de la red dorsal y asciende por la cara medial del antebrazo<sup>5</sup>. Continúa por encima del lado medial del brazo, atravesando la fascia profunda y acompañando a los vasos braquiales antes de convertirse en la vena axilar. Normalmente la mitad distal de la vena se puede palpar (Imagen 17.2).

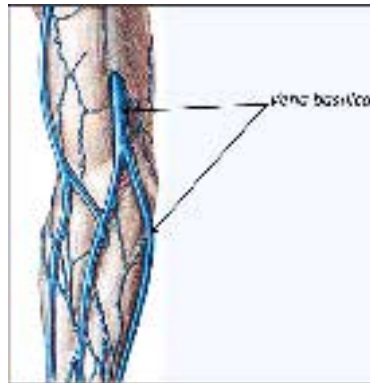


Imagen 17.2 Dibujo que detalla la vena basilica.

### 17.3.1. Indicaciones.

Las indicaciones de la vena basilica<sup>5</sup> son las mismas que las de la vena cefálica, pero tiene un trayecto más recto y, por lo tanto, es más apropiada para el laboratorio de hemodinámica. Tiene una especial indicación en casos de alteraciones de la coagulación por la facilidad de realizar hemostasia y en pacientes que toleran mal la posición de Trendelenburg o tengan alguna contraindicación relativa para colocarles con la cabeza en posición declive (hipertensión intracraneal).

### 17.3.2. Técnica.

Se trata de un acceso fácil con escasos riesgos. La punción se hace en la flexura del codo con el brazo en abducción para facilitar la progresión.

### 17.3.3. Hemostasia.

La hemostasia se realiza por compresión directa sobre el lugar de punción y colocación de apósito que aisle de infecciones.

### 17.3.4. Complicaciones.

Las complicaciones más frecuentes son tromboflebitis, punción de la arteria humeral y hematomas<sup>5</sup>.

### 17.4. Vena axilar.

La vena axilar es la continuación de la vena basilíca y comienza debajo de la cara inferior de la apófisis coracoides. Se extiende medialmente desde el borde externo de la primera costilla debajo de la clavícula donde el espacio entre la primera costilla y la clavícula se hace palpable y termina inmediatamente por debajo de la clavícula en el borde interno de la primera costilla, donde se convierte en la vena subclavia. Por lo tanto, se trata de una vena totalmente extratorácica. La vena axilar esta cubierta por los músculos pectoral menor y pectoral mayor y por la membrana costocoracoidea, y su ubicación es anterior y medial con respecto de la arteria axilar<sup>5,6</sup>. La vena cefálica termina en la vena axilar debajo del músculo pectoral mayor (Imagen 17.3).

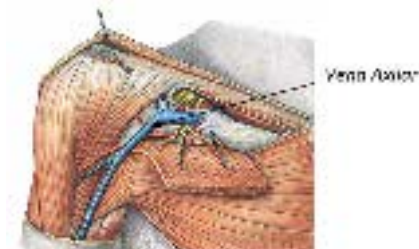


Imagen 17.3 Detalle de la vena axilar.

#### 17.4.1. Indicaciones.

El acceso a las cavidades cardiacas a través de la vena axilar parece más indicado para los electrofisiólogos que para los hemodinamistas<sup>6</sup>, ya que permite, gracias a su grosor, el paso de más de un catéter. No obstante sigue siendo un recurso en pacientes que presenten dificultad de acceso por vía femoral debido a trombosis y la vena cefálica o basilíca no permitan la progresión de los dispositivos<sup>5</sup>.

La vena axilar puede ser un acceso simple al sistema cava superior con menor morbilidad que otras vías. Su canalización permite una punción más lateral disminuyendo el riesgo de neumotórax al estar más alejada del ápex pulmonar.

#### 17.4.2. Técnica.

La longitud del catéter puede ser diferente según el lado escogido (20 cm para el derecho y 30 cm en el izquierdo)<sup>6</sup>. Con el paciente en decúbito y el miembro superior en amplia abducción y rotación externa se localizan los latidos de la arteria axilar, el sitio de punción de la vena está 1 cm por debajo de la arteria justo por fuera del borde interno del pectoral mayor (lugar donde la vena se hace subaponeurótica). La aguja se orienta a 30 ° del eje arterial dirigiéndola hacia dentro y hacia arriba.

Dada la localización, en una zona próxima a pliegues cutáneos con vello, hay que extremar las medidas de asepsia.

#### 17.4.3. Hemostasia.

La hemostasia se realiza por compresión directa sobre la zona de punción<sup>6</sup>.

#### 17.4.4. Complicaciones.

La complicación más importante es la séptica por la cercanía con axila. A pesar de realizar una buena desinfección la incidencia de infecciones es mayor del 15%. Otras complicaciones que podemos encontrarnos son el hematoma axilar por punción arterial (más frecuente en el lado izquierdo que en el derecho) y traumatismo de los troncos nerviosos aunque ésta tiene poca trascendencia<sup>5,6</sup>.

### 17.5. Vena subclavia.

La vena subclavia es de grueso calibre, nace de la vena axilar y se une a la vena yugular formando el tronco venoso braquiocefálico. Se dirige casi horizontalmente de fuera a dentro pasando por encima de la 1ª costilla y por debajo y detrás de la clavícula.

Hacia delante se relaciona con la clavícula, y por detrás y por encima con la arteria subclavia, factor a tener en cuenta a la hora de la punción o abordaje, estando separada de ella por el escaleno anterior y el nervio frénico; por debajo reposa en una hendidura superficial existente en la primera costilla y sobre la pleura. Normalmente tiene un par de válvulas a unos dos centímetros de su desembocadura<sup>5</sup> (Imagen 17.4).

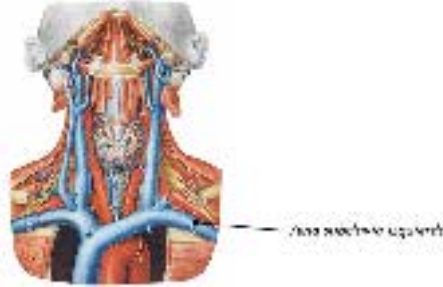


Imagen 17.4 Vena subclavia.

#### 17.5.1. Indicaciones.

La vena subclavia es la vía más usada, aunque da lugar a más complicaciones inmediatas y es difícil la compresión de la hemorragia que se pueda producir, tiene las ventajas de permitir una mejor asepsia con menos riesgos sépticos a largo plazo, una fácil canalización incluso en estados de hipovolemia, ofrecer claras referencias anatómicas aún en pacientes obesos y ser una vía confortable para el enfermo. Es una vía contraindicada en pacientes con alteraciones de la coagulación. En hemodinámica no tiene, al igual que la vena axilar, grandes indicaciones por encontrarse entre el intensificador de Rx y el corazón, lo que dificulta el manejo de catéteres, pero es una buena elección para la inserción de catéter de Swan-Ganz.

#### 17.5.2. Técnica.

Siguiendo las recomendaciones comunes, colocaremos al paciente en decúbito supino y en Trendelenburg. Los brazos a lo largo del cuerpo y la cabeza girada hacia el lado opuesto a la punción. Hay maniobras que facilitan la labor como colocar un paño enrollado entre ambas escápulas y ejercer una tracción del brazo del lado escogido en dirección caudal<sup>5</sup>.

La punción puede realizarse en dos puntos de la vena:

- Subclavicular, situado aproximadamente un centímetro por debajo del borde inferior de la clavícula en la unión del tercio interno con el medio. La aguja se dirige hacia adentro y hacia arriba en dirección a la fosa supraesternal rozando la cara posterior de la clavícula. Se progresa lentamente aspirando con jeringa hasta su localización. Esta vía tiene menos complicaciones.
- Supraclavicular, situado justo por encima de la clavícula, en el ángulo formado por el vientre posterior del esternocleidomastoideo (se localiza fácilmente pidiendo al paciente que levante la cabeza) con la clavícula. El paciente mantendrá la cabeza en posición neutra. La aguja se dirige hacia abajo y hacia adentro y aspirando se avanzará la aguja hasta localizar el torrente circulatorio.

#### 17.5.3. Hemostasia.

Se realiza presión en el lugar de punción hasta que deje de sangrar colocando posteriormente un apósito compresivo. Es importante tener paciencia y comprimir un poco más de tiempo que en otras punciones.

#### 17.5.4. Complicaciones.

El neumotórax es la complicación que mas se asocia a este tipo de abordaje. Las lesiones nerviosas suelen ser benignas y afectan al plexo braquial. Otra complicación importante es el hematoma por punción accidental de la arteria subclavia.

#### 17.6. Vena yugular interna.

Recoge la sangre del cerebro y partes superficiales de la cara, comienza en el agujero yugular del cráneo, desciende por el cuello en la vaina carotídea y se une a la vena subclavia por detrás del extremo medial de la clavícula para formar el tronco venoso braquiocefálico<sup>5</sup>. La vena tiene una dilatación en la parte superior llamada bulbo superior y otro cerca de su terminación llamada bulbo inferior. En la raíz del cuello la vena yugular interna se encuentra un poco alejada de la arteria carótida, mientras que en la izquierda suele superponerse a su arteria (Imagen 17.5).

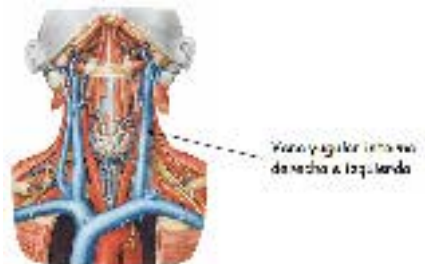


Imagen 17.5 Detalle de la situación de las venas yugulares internas.

##### 17.6.1. Indicaciones.

La yugular interna derecha es una vía de elección para la inserción de marcapasos transitorio y catéter de Swan-Ganz por su tamaño, facilidad de abordaje, trayecto recto y distancia al pulmón.

No está indicada en pacientes con patología de las arterias carótidas por la posibilidad de puncionarla.

##### 17.6.2. Técnica.

El enfermo debe estar en decúbito supino y, si es posible, en la posición de Trendelenburg ya que se facilitará el llenado venoso y en consecuencia la punción; la cabeza debe girarse al lado opuesto a la punción. El abordaje derecho es más fácil que el izquierdo y para localizarla se debe tener como referencia el pulso carotídeo. Existen tres posibles accesos<sup>4</sup>:

- Anterior, el punto de punción se encuentra en la intersección de una línea horizontal que pase por el borde superior del cartílago tiroides y una línea vertical delimitada por el borde anterior del esternocleidomastoideo. Situándonos tras el cabecero del enfermo, la aguja se dirige con un ángulo de 50° hacia abajo, atrás y afuera, tangente a la cara posterior del esternocleidomastoideo. Aguja conectada a jeringa y en aspiración avanzar hasta localizar la vena<sup>5</sup>.



Imagen 17.6 Pasos para la punción de la vena yugular interna.

- Mediana, el sitio de punción se sitúa en el vértice superior del triángulo formado inferiormente por la clavícula y lateralmente por los huesos clavicular y esternal del esternocleidomastoideo dirigiendo la aguja hacia abajo y luego hacia atrás con un ángulo de 30°. La posición del operador es la misma que en la vía anterior.
- Posterior, a dos traveses de dedo sobre la clavícula se punciona en el borde posterior del vientre clavicular dirigiendo la aguja hacia la fosa supraesternal rozando el borde posterior del músculo. En este caso el operador se sitúa en el lateral del cabecero del lado escogido (Imagen 17.6).

#### 17.6.3. Hemostasia.

Una de las grandes ventajas de la vía yugular es la facilidad para comprimir y realizar hemostasia sobre la vena e incluso sobre la arteria carótida si por accidente se ha puncionado, evitando así la hemorragia o el hematoma en la zona.

#### 17.6.4. Complicaciones.

Las complicaciones más propias de este acceso son la punción arterial, que como he mencionado tiene fácil solución por lo accesible de la compresión, aunque se han refrido casos de pseudoaneurismas y fistulas arterio-venosas. El neumotórax es muy poco frecuente por la distancia hasta el vértice pulmonar. También son poco frecuentes lesiones en el ganglio estrellado.

### 17.7. Vena yugular externa.

Se caracteriza por ser de fácil localización al situarse muy superficial, es muy prominente en los ancianos. La vena yugular externa recibe la sangre que proviene del cráneo y la cara. Se inicia a nivel del ángulo mandibular, justo debajo de él o de la glándula parótida, y recorre el cuello en sentido descendente desde el ángulo hasta la parte media de la clavícula<sup>5</sup>. Cruza oblicuamente el esternocleidomastoideo y desemboca en la vena subclavia (Imagen 17.7).

#### 17.7.1. Indicaciones.

Aunque es fácilmente accesible, a menudo es difícil cateterizar por la presencia de válvulas. Debido a esto y a la fragilidad de la misma, no tiene, a penas, indicaciones en hemodinámica. Es útil para catéteres centrales para infundir líquidos y medición de la presión venosa central.

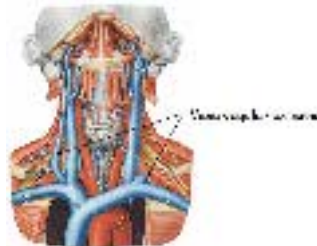


Imagen 17.7 Detalle de la vena yugular externa.

#### 17.7.2. Técnica.

La posición para la punción es en Trendelenburg con la cabeza girada hacia el lado contrario al de la punción. Se comprime a nivel de la clavícula para favorecer su llenado. Conviene fijarla entre el pulgar y el índice para que no se mueva la vena. Se punciona lo más alto posible.

#### 17.7.3. Hemostasia.

Al igual que en la vena yugular interna, es una ventaja la facilidad para comprimir y realizar hemostasia sobre la vena e incluso sobre la arteria carótida si por accidente se ha puncionado. Por lo tanto, es fácil evitar la hemorragia o el hematoma en la zona.

### 17.7.4. Complicaciones.

La punción superficial minimiza los traumatismos a otras estructuras, pero el catéter no progresa en el 5% de los casos. El hematoma es posible, pero su compresión es fácil. La proximidad del pelo es un riesgo de contaminación importante al ser muy difícil mantener un apósito en esta localización. Otro problema es que pierde su accesibilidad en pacientes obesos o edematosos<sup>5,2</sup>.

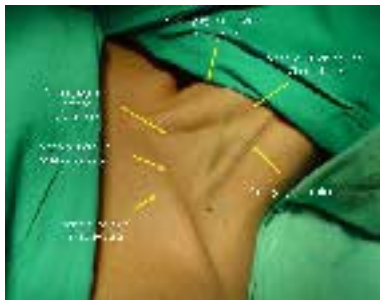


Imagen 17.8 Detalles de la venas del cuello y vías de acceso descritas.

### 17.8. Referencias Bibliográficas.

1. Damonte A, Gaspar J, Kozak F, Telayna M, Zangroniz P. Guías sobre accesos vasculares. Sociedad Latinoamericana de Cardiología Intervencionista (SOLACI). 2011.Pags 1-12.
2. Montejo J.C, García de Lorenzo A, Ortiz C, Bonet A. Manual de medicina intensiva. Madrid: Ediciones Harcourt; 2000.
3. Maull Lafuente E. Manual de enfermería en cardiología intervencionista y hemodinámica. Protocolos unificados. Capítulo III. Vías de acceso vascular percutáneo. Tema 14. Otras vías de acceso. Pags. 113-116. 2007.
4. Garutti I et al. Cateterización de la vena yugular interna realizada por médicos residentes y adjuntos. Rev. Esp. Anestesiología y Reanimación. 1993;40:360-362.
5. Barranco F et al. Principios de urgencias, emergencias y cuidados críticos. Canalización vascular. Edición electrónica.
6. Azara D, Ruffa H, Pelliza M, Ahumada S, Piriz M, Soria A. Punción de la vena axilar: un acceso seguro para el implante de dispositivos cardíacos. *Sección Electrofisiología Cardíaca. Hospital Militar Central CABA*. 2012; 5: 41-50. Edición Digital.