

CAPITULO VI

PROCEDIMIENTOS INTERVENCIONISTAS VALVULARES PERCUTANEOS

TEMA 22

VALVULOPLASTIA MITRAL

AUTORES:

Itziar López Zarrabeitia, Teresa Achutegui Cerezo, Adoración García Rodríguez, Gracia Fernández Salvador.
Unidad de Cardiología Intervencionista. Hospital Clínico Universitario San Carlos. Madrid.

22.1 Introducción. Indicaciones

La valvuloplastia mitral vía percutánea (VMP) consiste en la dilatación de dicha válvula estenótica mediante un catéter-balón.

El tratamiento de la estenosis mitral ha ido modificándose paulatinamente con el desarrollo de diferentes técnicas desde mediados del siglo XX; primero la comisurotomía mitral quirúrgica, el recambio valvular por prótesis –a partir de los años 60- y la posterior incorporación de técnicas percutáneas. En 1984, Inoue realizó la primera valvuloplastia mitral con balón de manera satisfactoria por vía percutánea¹. La evolución del procedimiento y su manejo en los laboratorios de Hemodinámica han hecho que dicha técnica sea la vía de elección en el tratamiento de estenosis mitral con válvula poco afectada.

La estenosis mitral (EM) es un engrosamiento y rigidez de la válvula que obstruye progresivamente el flujo de la sangre desde la aurícula izquierda al ventrículo izquierdo. La causa más frecuente de la EM en el adulto es la fiebre reumática aunque también puede deberse a enfermedades congénitas o degenerativa senil^{2,3}. La fiebre reumática –respuesta autoinmune a una infección estreptocócica- afecta al corazón, perjudicando principalmente al endocardio valvular del aparato mitral. Es un proceso crónico que ocasiona rigidez valvular, fusión comisural, posible calcificación de las valvas y acortamiento y engrosamiento de las cuerdas tendinosas^{2,3}.

Existe un período asintomático que puede prolongarse hasta 30 años. El síntoma inicial es la disnea, que puede hacerse progresiva dependiendo del tamaño del orificio mitral, la regurgitación y la congestión pulmonar (debido al volumen de sangre residual en la AI y en vasos pulmonares causando hipertensión pulmonar). Este proceso puede verse más o menos agravado dependiendo de la edad del paciente, el ritmo cardíaco o situaciones especiales que puedan hacerlo progresar rápidamente como, por ejemplo, un embarazo^{1,3}. Otros síntomas que pueden aparecer son arritmias auriculares (flutter o fibrilación) y embolismos principalmente a nivel cerebral¹.

Es importante tratar la EM antes de que el paciente se encuentre en un grado funcional muy deteriorado porque además de evitar la aparición de algunos síntomas, el resultado a corto, medio y largo plazo será mejor.

Indicaciones

En la indicación de la VMP hay que tener en cuenta ciertas valoraciones: 1) grado funcional, 2) valoración hemodinámica (gradiente transmitral y área mitral), y 3) valoración ecocardiográfica para determinar el grado de EM (leve si $\geq 1.5\text{cm}^2$; moderada $1.0-1.5\text{cm}^2$; severa $\geq 1.0\text{cm}^2$), presencia y grado de insuficiencia mitral (IM) y anatomía mitral. Para valorar la anatomía existen dos clasificaciones: clasificación francesa (flexible, rígida y/o fibrocalcificada) y Score de Wilkins, que da valores de 1 a 4 a la flexibilidad, engrosamiento, calcificación y afectación subvalvular, pudiendo ser una puntuación total de 4 a 16. Un score ≤ 8 y válvula flexible son las más favorables; score 9-10 y válvula fibrosa son menos favorables; y score ≥ 11 y válvula fibrocalcificada son las menos indicadas para VMP¹.

Estaría indicada en:

- En pacientes con EM moderada o severa y que presentan síntomas que no mejoran con el tratamiento médico¹.
- En pacientes asintomáticos en situaciones como: EM e hipertensión pulmonar severa; mujeres con EM severa o moderada-severa que deseen quedarse embarazadas; dilatación auricular izquierda considerable que suponga una pérdida del ritmo sinusal; EM severa en pacientes que van a ser sometidos a cirugía mayor que podría complicarse con una situación de edema pulmonar^{1,4}.
- En pacientes con EM leve pero con síntomas incapacitantes que no ceden con el tratamiento médico¹.

22.2 Técnicas utilizadas

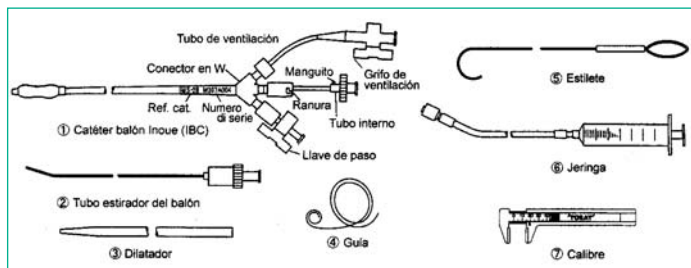
La vía anterógrada, que requiere punción transeptal, es la más utilizada. Hay varias técnicas:

- a) Doble balón: que proporciona un área de dilatación efectiva elipsoide. El procedimiento es complejo y el riesgo de perforación ventricular mayor.
- b) Doble balón (sistema monorraíl): difiere del anterior en que ambos balones avanzan sobre una misma guía, lo que evita el desplazamiento de un balón sobre el otro durante el inflado.
- c) Dilatación con el valvulotomo de Cribier (dilatador metálico): su ventaja estriba en el menor coste, debido a que el valvulotomo es metálico y puede reesterilizarse.
- d) Técnica de Inoue: es la más utilizada, ya que permite inflados de diferentes diámetros que dependerán de la superficie corporal (SC) y de la anatomía de la válvula (método Gorlin o por ecocardiografía)⁵.

22.3 Material y descripción de la técnica de Inoue

Material específico.

- Catéter balón Inoue: dilatar la válvula.
- Tubo estirador del balón: alargar el balón.
- Dilatador: dilatar zonas de inserción.



- Guía rizada: guiar el catéter y el dilatador.
- Estilete: dirigir el balón hacia la válvula.
- Jeringa: inflar el balón.
- Calibre: medir el diámetro del balón.

Material adicional.

- Introdutores de 6F y 8F: acceso arteria y vena femoral.
- Catéter termodilución: gasto cardíaco.
- Catéter pig-tail: ventriculografía.
- Guía de 0.035 en "J": subir el pig-tail al VI.
- Vaina de Mullins: proteger y atravesar el tabique.
- Guía de 0.025 en "J": subir la vaina de Mullins.
- Aguja de Brockenbrough: atravesar el tabique interauricular.
- Solución salina heparinizada: lavar el material.
- Contraste diluido al 33%: llenado y radiopacidad del balón.
- Heparina sódica al 5%: 5000ui durante el procedimiento.
- Cámaras de presión²: medición simultánea de presiones.
- Jeringas de 10ml y de 5ml: lavar el material.

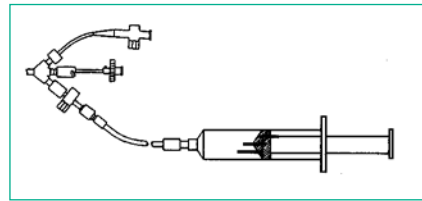
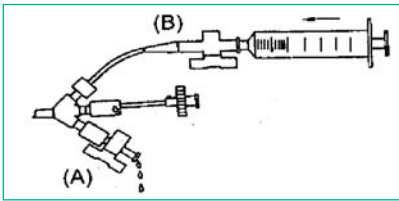
Descripción de la técnica:

- Paso 1º: Coronariografía y cateterismo derecho.
 1. Colocar introductores en: arteria femoral derecha (6F) y vena femoral derecha (8F).
 2. Administrar al paciente 2500ui de heparina sódica.
 3. Coronariografía (si procede) y cateterismo derecho.
 4. Ventriculografía izquierda basal (pig-tail en proyección OAD 30°).
 5. Retirar el pig-tail a la aorta ascendente para tenerla como referencia.
- Paso 2º: Punción Transeptal.
 6. Subir la vaina de Mullins hasta la aurícula derecha (AD) con guía en J de 0.025 en x 150cm. Cuando la vaina esté colocada en AD, retirar la guía.
 7. A través de la vaina de Mullins, subir la aguja de Brockenbrough conectada a una llave de 3 pasos con alargadera para tomar presiones.
 8. Rastrear el tabique interauricular sin sacar la aguja para localizar el foramen oval, tatuando la zona de depresión.

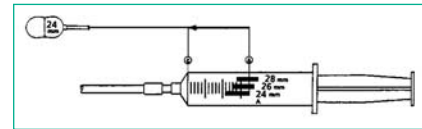
9. Una vez localizado, realizar la punción transeptal e inyectar una pequeña cantidad de contraste para comprobar que está en AI.
10. Pasar el pig-tail a VI y registrar simultáneamente las presiones VI-AI para determinar el gradiente directo (cambiando el rango del polígrafo a 100 mmHg).
11. Progresar la vaina de Mullins y retirar la aguja de Brockenbrough.
12. Administrar el resto de heparina sódica hasta completar las 5000ui.
13. A través de la vaina de Mullins, meter la guía rizada posicionándola en AI.

• Paso 3: Preparación del balón.

14. Lavar el tubo interno del catéter balón. Inyectar el contraste diluido a través del grifo de ventilación (B) hasta que éste salga por el grifo principal (A). Cerrar las válvulas del grifo principal y del de ventilación.



15. Llenar la jeringa con el contraste diluido. A través de la llave (A) inflar el balón totalmente y medir el diámetro en su parte más estrecha (centro) con el calibre.



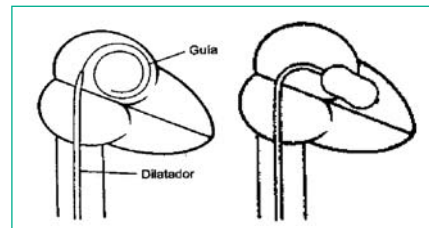
Comprobar que el volumen inyectado corresponde a los mm de la jeringa. El diámetro máximo depende de la SC: $SC < 1.5\text{cm}^2$, 26mm; $SC 1.5\text{-}1.7\text{cm}^2$, 28mm; $SC > 1.7\text{cm}^2$, 30mm y 1-2mm menos en caso de válvulas poco favorables.

16. Para realizar el alargamiento del balón insertar el estirador en el catéter conectando la parte metálica del balón con la parte metálica del estirador y ambas se unen a la parte plástica del balón.

• Paso 4: Dilatación de la válvula.

17. Introducir la guía rizada a través del introductor de vena femoral; retirar el introductor dejándolo lavado y preparado con su dilatador. En dicha zona, realizar una mayor incisión con ayuda del bisturí y la pinza mosquito.
18. Subir el dilatador del septo sobre la guía rizada y atravesar el septo interauricular.
19. Retirar el dilatador del septo y subir el catéter balón hasta AI perfectamente preparado y estirado. Una vez en AI, retirar el estirador del balón junto con la guía rizada para que éste recupere su forma y evite perforar la aurícula.

20. Llenar el balón con unos pocos ml de su jeringa, para que no pueda retroceder a AD y avanzar hasta el ápex del VI.



21. Con el estilete dentro de la luz del balón, dirigirlo hacia la válvula mitral.
22. Inflar el balón hasta alcanzar el diámetro elegido previamente.
23. Mantener el inflado durante 2-5 segundos, periodo en el que el paciente puede presentar mareo y cambios electrocardiográficos.
24. Desinflar el balón y dejarlo libre en AI (siempre con un llenado mínimo para que no retorne a AD), registrar simultáneamente presiones en AI y VI para comprobar que la dilatación ha sido efectiva y ha disminuido el gradiente transvalvular mitral con respecto al basal. Si el gradiente es $>7\text{mmHg}$, se puede repetir un nuevo inflado a mayor diámetro llenando la jeringa con la nueva cantidad requerida.
25. Realizar ventriculografía para verificar la existencia de IM.
26. Terminado el procedimiento de dilatación retirar el catéter balón, introduciendo el estirador junto con la guía rizada, que se posiciona en AI.
27. A través de la guía rizada recolocar el introductor 8F.
28. Medir las presiones de las cavidades derechas, realizar los gastos cardiacos y compararlos con los basales. Cambiar el rango del polígrafo de 100 a 200mmHg y retirar el pig-tail de VI a aorta.

22.4 Cuidados durante el procedimiento

OBJETIVO (CAUSA JUSTIFICADA)	ACTIVIDADES DE ENFERMERÍA PARA LOGRAR EL OBJETIVO
Averiguar situación actual del paciente para detectar precozmente las complicaciones intra y postquirúrgicas	<ul style="list-style-type: none"> • Identificación del paciente: datos personales, historia clínica, peso y talla para hallar SC. • Comprobar realización de ECO con Score de Wilkins. • Comprobar suspensión de tratamiento anticoagulante. • Planificar cuidados.
Informar al paciente	<ul style="list-style-type: none"> • Conocer el grado de conocimiento del paciente. • Comprobar que el consentimiento informado ha sido firmado. • Reforzar la información del paciente en caso de necesidad.
Valorar situación psicológica del paciente y familia.	<ul style="list-style-type: none"> • Averiguar nivel de ansiedad del paciente. • Utilización de la información, la empatía, el asesoramiento... para disminuir la ansiedad. • Asegurarse de que la familia ha sido informada. • Asegurarse de que el paciente sabe que su familia se encuentra informada.
Registro y control de los parámetros hemodinámicos del paciente.	<ul style="list-style-type: none"> • Monitorización cardiaca. • Canalización vía venosa periférica. • Calibrar las cámaras de presión para obtener un registro correcto de las curvas de presión. • Vigilar ECG durante la punción de arteria y vena para detección temprana de reacciones vagales y arritmias. • Vigilancia ECG, curvas de presión y nivel de consciencia durante el inflado del balón ya que puede producirse un cuadro sincopal transitorio con hipotensión, bradicardia y mareo.
Asegurar una correcta anticoagulación	<ul style="list-style-type: none"> • Vigilar que la administración de heparina se realiza en dos pasos antes y después de la punción del septo.

OBJETIVO (CAUSA JUSTIFICADA)	ACTIVIDADES DE ENFERMERÍA PARA LOGRAR EL OBJETIVO
Disminuir el dolor.	<ul style="list-style-type: none"> • Administración de anestésico local para la realización de la prueba. • Administración de analgésicos y sedantes en caso de necesidad. • Reforzar, en caso de necesidad, dosis de anestésico cuando se proceda a la dilatación de la zona inguinal. • Advertir de los pasos que puedan resultar dolorosos durante el procedimiento.
Control de hemorragia y hemostasia de la zona de punción.	<ul style="list-style-type: none"> • Vigilar zona de punción de arteria y vena femoral, teniendo en cuenta que la vena se dilata hasta 14 F. • Compresión manual de vena y arteria; primero la vena y luego la arteria, debe hacerse por separado para prevenir las fístulas arterio-venosas. • Reposo absoluto de la extremidad puncionada durante 6 horas y relativo durante 24 horas.
Instrumentar el procedimiento asegurando las medidas de asepsia para conseguir un resultado óptimo, rápido y sin complicaciones.	<ul style="list-style-type: none"> • Control de la esterilidad del campo y del material. • Comprobar y preparar el material según las instrucciones proporcionadas por el fabricante.
Mantener estabilidad hemodinámica.	<ul style="list-style-type: none"> • Administración de toda la medicación requerida, y valorar sus efectos.

22.5 Complicaciones

1. Insuficiencia mitral severa. Es una complicación seria, la más frecuente y con repercusión clínica. La IM severa puede verse exacerbada por la severidad de la estenosis y la afectación de la anatomía tanto valvular como subvalvular^{1, 8}.

2. Taponamiento cardíaco. Puede ser a nivel auricular –durante la punción transeptal- o ventricular –por el uso de guías rígidas-. Requiere actuación inmediata con pericardiocentesis y colocación de drenaje pericárdico y suele ser necesario abordaje quirúrgico^{1, 8}.

3. Arritmias. Suelen aparecer en el momento de la dilatación. Entre ellas se encuentran fibrilación auricular, bloqueos AV o de rama¹.

4. Complicación vascular. Hematomas a nivel femoral, pseudoaneurisma femoral y fístula arteriovenosa¹.

5. Accidente vascular cerebral por embolización de trombos suelen ser alteraciones transitorias^(1, 8).

Bibliografía

1. Hernández-Antolín R, Bañuelos C, Alfonso F, Sabaté M, Escaned J, Moreno R, et al. Indicaciones actuales de la valvuloplastia mitral percutánea en los pacientes con estenosis mitral. *Cardiología práctica* 2003; 12: 4-10.
2. Manual Merck (8ª edición). 1989. Cap. 3. 582.
3. Boley T. Nurse review cardiac problems. Barcelona: Masson S.A. 1991. 107.
4. Andrada J, Maldonado M, Pontes Jr, Elmec R y Sonsa E. Papel de la valvuloplastia por catéter balón durante el embarazo en mujeres portadoras de estenosis mitral reumática. *Rev.Esp: Cardiol.*2001 54:573-579.
5. Hernández Antolín RA, Bañuelos C, Alfonso F, Escaned J, Sabaté M, Moreno R Et al. Tratamiento percutáneo de la patología valvular: de la valvuloplastia con balón a las modernas prótesis . En Hernández JM ed. Manual de cardiología intervencionista: SEC 2005:355-372.
6. Macaya C, Inoue K, Zarco P et al. Valvulotomía mitral percutánea con la técnica de Inoue. *Rev. Esp. Cardiol.* 1990 43: 371- 375.
7. Chuanrong Chen, Zhegxiang Lo, Zhen dong Huang, Kanji Inoue and Tsung O. Cheng: percutaneous transeptal ballon mitral valvuloplasty: The Chinese experience in 30 patients. *American Herat Journal* . 1988 115 (5): 937-947.
8. Grossman W, Morton J. The cardiac catheterization handbook. Mosby-Year Book, Inc. 1991. 43.