

Caso clínico: cuidados de enfermería a un paciente con insuficiencia cardíaca y arteria coronaria única

Autoras

María Begoña Santamaría Fernández¹, María de las Mercedes Rodrigo Cuadrado², Esther Alejandra Duque López¹.

1 Enfermera en la Unidad de Cardiología Hemodinámica y Electrofisiología del Hospital Universitario Fundación Alcorcón de Madrid. Enfermera Experta en Hemodinámica y Cardiología Intervencionista.

2 Enfermera en la Unidad de Cardiología Hemodinámica y Electrofisiología del Hospital Universitario Fundación Alcorcón de Madrid. Enfermera Experta en Insuficiencia Cardíaca.

Dirección para correspondencia

María Begoña Santamaría Fernández
Hospital Universitario Fundación Alcorcón
C/ Budapest, 1
28925 Alcorcón Madrid

Correo electrónico:
yaiza.ys@gmail.com

Resumen

Se presenta el caso de una mujer de 68 años, que ingresa por insuficiencia cardíaca congestiva, miocardiopatía dilatada con disfunción sistólica severa (sospecha de miocardiopatía infiltrativa). Se solicitó coronariografía para descartar enfermedad coronaria. Se realizó por acceso radial sin complicaciones, con diagnóstico de arteria coronaria única con salida en seno coronario derecho sin lesiones. El objetivo es describir los beneficios de disponer de un plan de cuidados individualizado según las taxonomías NANDA, NOC, y NIC dirigido a identificar los problemas reales y potenciales relacionados con su estancia en la sala de hemodinámica y las posibles complicaciones derivadas del procedimiento.

Conclusión. En la detección de posibles complicaciones y resolución de las mismas es esencial la elaboración de un plan de cuidados enfermero individualizado y la coordinación del equipo multidisciplinar para poder realizar el procedimiento de la forma más correcta posible y reducir al mínimo las complicaciones derivadas de la coronariografía.

Palabras clave: enfermedad coronaria, NANDA, NOC, NIC, escala de ansiedad ante pruebas, sedación profunda.

Case report: nursing care to a patient with heart failure and single coronary artery

Abstract

We present the case of a 68-year-old woman who is admitted due to congestive heart failure and dilated cardiomyopathy with severe systolic dysfunction [infiltrative cardiomyopathy is suspected]. Coronary angiography was requested to rule out coronary disease. It was performed through the radial access without any complication, with a diagnosis of single coronary artery exiting into the right coronary sinus without any lesion. The aim is to describe the benefits of having an individualized care plan available according to the NANDA, NOC and NIC taxonomies aimed at identifying the real and potential problems related to her stay at the haemodynamics room and the possible complications arising from the procedure.

Conclusion. In the detection of possible complications and their resolution, it is essential to develop an individualized nursing care plan and to coordinate the multidisciplinary team in order to be able to perform the procedure in the most correct way possible and to reduce to a minimum the complications derived from coronary angiography.

Keywords: coronary disease, NANDA, NOC, NIC, test anxiety scale, deep sedation.

INTRODUCCIÓN

Aunque están presentes en el nacimiento, las arterias coronarias anómalas generalmente no se diagnostican hasta la adolescencia tardía o la edad adulta ya sea por la ausencia de síntomas o porque los síntomas que presentan no se asocian con esa enfermedad. Los adolescentes o adultos que presentan una arteria coronaria anómala no diagnosticada, pueden sufrir un episodio inicial de dolor en el pecho, insuficiencia cardíaca e incluso muerte súbita de origen cardíaco antes de que se identifique la malformación¹².

Las arterias coronarias, se dividen en dos grandes grupos llamados arterias coronarias derecha e izquierda. La arteria coronaria izquierda proporciona sangre al ventrículo izquierdo. La arteria coronaria derecha provee sangre al ventrículo derecho, a la aurícula derecha y al nodo sinusal.

Existen varias clasificaciones de anomalías coronarias: las más aceptadas son las de Angelini et al., la de Greenberg o la de Rigatelli². Las dos primeras se basan en la orientación anatómica y las divide en tres grupos: de origen, de curso y de terminación (tabla 1).

Tabla 1. Clasificación de anomalías coronarias con orientación anatómica.

Anomalías de origen	Anomalías de curso	Anomalías de terminación
Origen alto	Puente intramiocárdico	Fístula arteria coronaria
Múltiples ostium	Duplicación de arteria	Terminación extracardiaca o sistémica
Origen anómalo en arteria pulmonar		Arcada coronaria
Origen anómalo en seno opuesto o no coronario, con curso anómalo		

Fuente elaboración propia.

Rigatelli, propone una nueva clasificación que trata de unificar criterios diagnósticos y agrupa las anomalías coronarias en 7 categorías: hipoplasia/atresia, hiperdominancia (arteria coronaria única), fístulas, con origen en otras arterias, con origen en el seno contralateral, arteria dual (incluye el origen separado de la descendente anterior y la doble descendente anterior) y puentes intramiocárdicos.

El origen anómalo de las arterias coronarias es infrecuente, pero clínicamente significativo. Las anomalías congénitas de las arterias coronarias diagnosticadas mediante coronariografía tienen una incidencia del 1%. En el 90% de los casos se trata de arterias con un origen anómalo y el resto son fístulas. Dos tercios de los orígenes anómalos de las coronarias corresponden a la arteria circunfleja, el otro tercio lo comprende el origen anómalo de la arteria coronaria derecha desde el seno de Valsalva izquierdo.

La arteria coronaria única es una anomalía congénita rara, cuya prevalencia descrita en la biografía es <1%³. Las manifestaciones clínicas que presenta el paciente son dolor torácico, isquemia miocárdica, arritmias ventriculares y muerte súbita, asociada al ejercicio⁴.

Para el diagnóstico de anomalías coronarias, además del examen físico, se utilizan diferentes pruebas diagnósticas: radiografía de tórax, electrocardiograma, ecocardiograma, cateterismo cardíaco, angiogramografía cardíaca multidetector, tomografía computarizada, resonancia magnética e imágenes nucleares⁵.

El tratamiento dependerá del tipo de arteria anómala presente, puede incluir: tratamiento médico y/o tratamiento quirúrgico⁶. Durante las coronariografías realizadas en pacientes con enfermedad valvular o cardiopatía isquémica a los que se les va a realizar una cirugía valvular, el origen anómalo e independiente de la arteria circunfleja en el seno de Valsalva derecho es una anomalía común⁷. Su detección puede ser relevante de cara a la canulación selectiva durante la protección miocárdica y por su trayecto anatómico rodeando a la raíz aórtica,

al poder ser lesionada en las maniobras del acto quirúrgico.

Desde que se abrió nuestra unidad de hemodinámica (septiembre de 2003), hasta el 30 de junio de 2019 se han realizado 17168 coronariografías, de las cuales 7.940 fueron terapéuticas.

En todo este tiempo el 27% de los pacientes procedían de otros hospitales, ya que somos centro de referencia de zona. La incidencia de anomalías congénitas en nuestro centro fue de 0,133%. Se han diagnosticado 23 casos, en pacientes adultos entre 35 y 87 años de edad, 18 hombres y 5 mujeres.

En todos los casos el diagnóstico de anomalías coronarias fue casual, se realizaron 20 coronariografías diagnósticas en pacientes con miocardiopatía conocida, 1 en paciente por síndrome coronario agudo con elevación del segmento ST y 2 coronariografías preoperatorias en pacientes valvulares.

A la vista de esta patología se describe un caso clínico, en el que la paciente presenta arteria coronaria anómala, siendo una única arteria con salida en seno coronario derecho. El objetivo de este caso clínico es dar a conocer los cuidados de enfermería y las complicaciones potenciales durante la coronariografía.

OBSERVACIÓN CLÍNICA

Descripción del caso

Paciente de 68 años que acude a urgencias, remitida desde hematología por presentar disnea de esfuerzo de 2-3 meses de evolución hasta hacerse de mínimo esfuerzo, acompañada de edemas en miembros inferiores y distensión abdominal. Refiere episodios de dolor centro torácico opresivo con el esfuerzo que ceden con el reposo.

Es hospitalizada a cargo de Medicina Interna con diagnóstico de insuficiencia cardíaca congestiva (ICC) de predominio derecho. Durante su ingreso se le realizaron analíticas de sangre y orina, electrocardiograma, radiografía de tórax y ecocardiograma transtorácico (ECOTT). Se le realizó biopsia de piel y biopsia de médula ósea (BMO) para descartar amiloidosis.

En el ECOTT presenta un ventrículo izquierdo engrosado, de aspecto hipertrófico sugestivo de miocardiopatía infiltrativa. Disfunción ventricular severa FEVI (23%). Hipocinesia severa global. Ventrículo derecho

con dilatación severa y moderada disfunción. La paciente disponía de un ECOTT previo de 2016 en el que el ventrículo izquierdo era de tamaño, morfología y contractilidad global y segmentaria normal.

La biopsia de grasa fue negativa y quedó pendiente resultado de BMO, ya que la sospecha es que se trate de una Miocardiopatía restrictiva secundaria a amiloidosis.

Tratamiento médico y antecedentes personales

Se instauró tratamiento diurético intravenoso, betabloqueantes e IECAs a dosis bajas y se trató con ceftriaxona intravenosa por bacteriemia por neumococo.

Al inicio del procedimiento la paciente se encuentra muy nerviosa, teniendo en cuenta los antecedentes personales, se administró 1 mg de midazolam intravenoso. Tras el cual presentó desaturación de hasta 78% que mejoró, tras maniobras de hiperextensión del cuello, colocación de cánula laríngea y mascarilla de oxígeno con reservorio a 10 lpm, administración de 0,5 mg flumazenilo intravenoso para revertir el efecto del midazolam, la paciente se despertó, manteniendo saturaciones del 99% con gafas nasales a 2 lpm.

El procedimiento se realizó por vía radial derecha tras realización de test de Allen positivo. Se colocó un introductor radial hidrofílico de 6 Fr, sin complicaciones y se administró un cóctel intraarterial de 5.000 unidades de heparina sódica.

A continuación, se realizó el diagnóstico angiográfico con catéter JL 3,5 (**figura 1**) no se logró cateterizar el ostium de la coronaria izquierda, por lo que se cambia por catéter JR4 para cateterizar el ostium de la coronaria derecha.

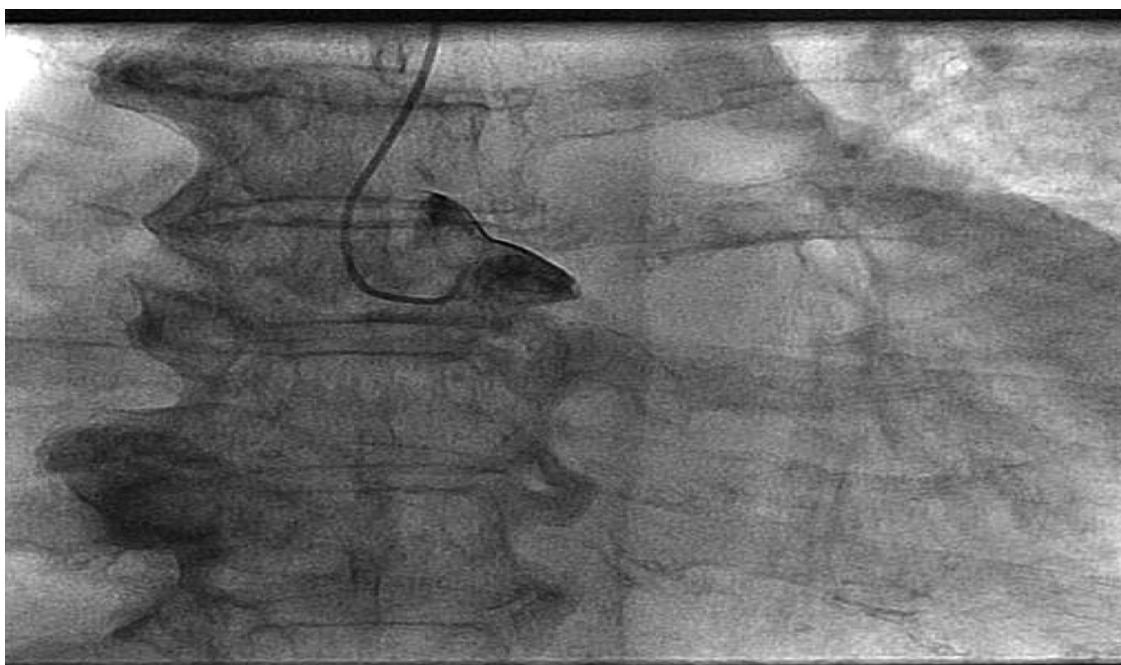

Figura 1. Angiografía con catéter JL3,5.

En la coronariografía invasiva (**figura 2, 3 y 4**) se evidenció una arteria coronaria derecha sin lesiones significativas desde la cual se visualizaban la arteria descendente anterior y la circunfleja.

No observándose estenosis coronarias que justifiquen su disfunción ventricular severa. Como conclusión de la coronariografía: arteria coronaria única con salida en seno coronario derecho sin lesiones.

Tras finalizar el procedimiento se monitorizó la saturación durante dos horas, no presentando nueva alteración en su función ventilatoria. Al tratarse de una paciente con síndrome de apneas hipopneas del sueño (SAHS) severo y tras el cuadro de desaturación, se gestionó el traslado a su centro de referencia en ambulancia con personal sanitario.

Valoración inicial de enfermería

Se realizó la valoración de la paciente siguiendo los patrones funcionales de salud de Marjory Gordon⁸. El resultado de esta valoración fue:

1. Percepción / Manejo de Salud: considera que su salud en mala. Tiene adherencia al tratamiento farmacológico. No refiere hábitos tóxicos. Síndrome depresivo desde hace más de 30 años.
2. Nutricional / Metabólico: bien nutrida e hidratada. En ayunas 8h antes de la realización de la prueba.
3. Eliminación: continente de ambos esfínteres. Estreñimiento domiciliario.
4. Actividad / Ejercicio: TA: 96/52 mmHg, FC: 68 latidos por minuto, alteraciones electrocardiográficas, disnea de mínimos esfuerzos, intolerancia a la actividad. Reposo en cama.
5. Sueño / Descanso: diagnosticada de SAHS grave en tratamiento con Presión Positiva Continua en la Vía Aérea. Precisa fármacos para dormir.
6. Cognitivo / Perceptivo: consciente y orientada. Síndrome depresivo. Se muestra intranquila con el procedimiento que se va a realizar.
7. Auto-percepción / Auto-concepto: no tiene problemas con

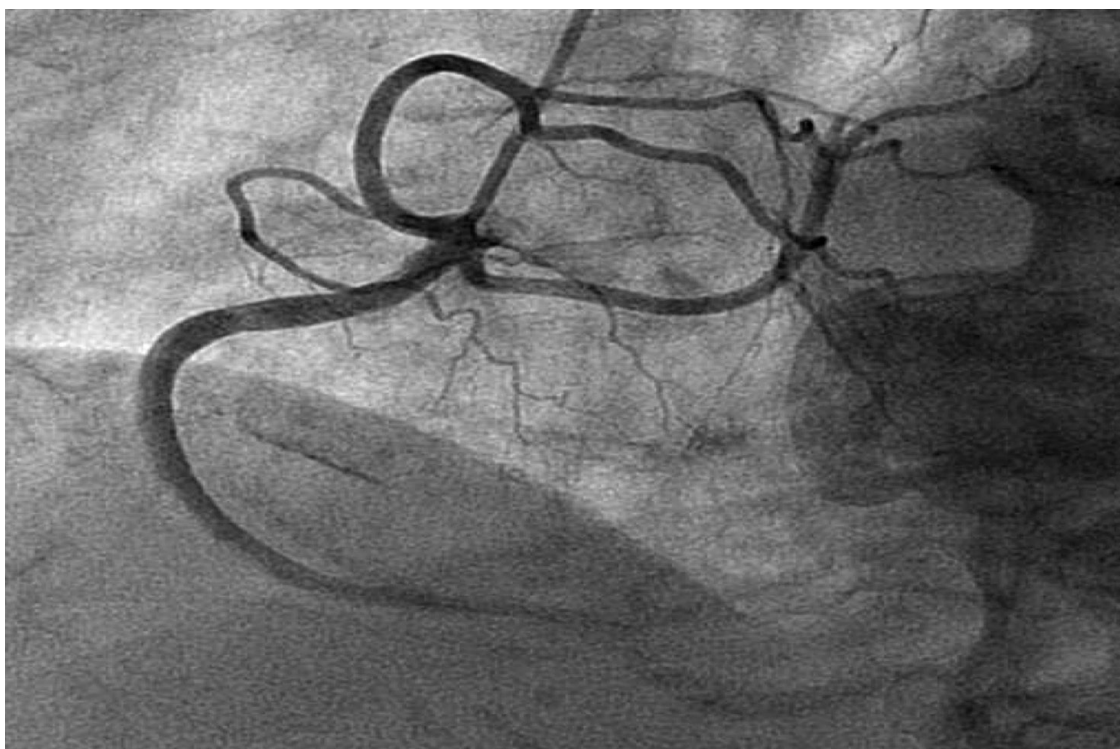


Figura 2. Arteria coronaria derecha sin lesiones significativas.

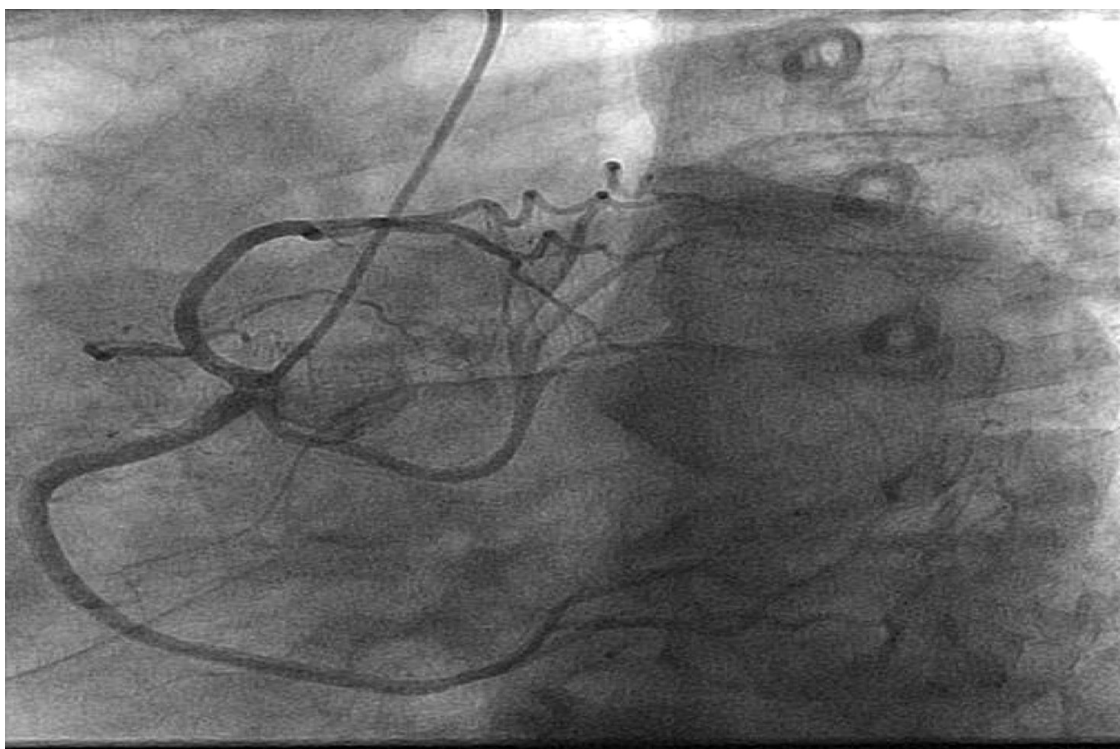

Figura 3. Arteria descendente anterior y circunfleja con salida en el seno coronario derecho.

su imagen corporal ni le preocupan los cambios.

8. Rol / Relaciones: vive en su casa con su marido, que es parcialmente dependiente por Ictus. Tiene apoyo de familiares.

9. Sexualidad / Reproducción: refiere que este patrón ya está alterado por la edad y por las secuelas del ictus en su marido.

10. Adaptación: manifiesta ansiedad por el procedimiento al que va a ser sometida.

11. Valores y creencias: preocupación por el empeoramiento de su salud

Plan de Cuidados

Va dirigido a identificar los problemas potenciales o reales relacionados con la estancia en la sala de hemodinámica, la aparición de complicaciones y la realización del cateterismo.

• Fase diagnóstica

Tras la valoración de la paciente y siguiendo los Patrones

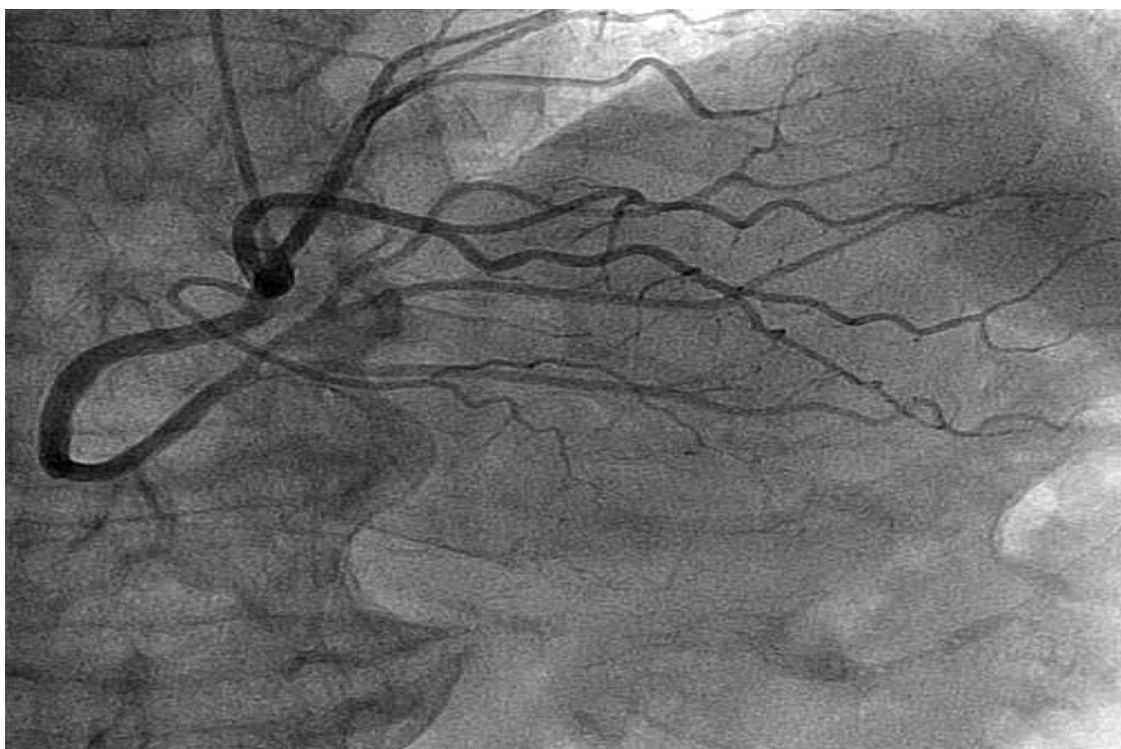

Figura 4. Arteria descendente anterior, circunfleja y derecha sin lesiones significativas.

funcionales de salud de Marjory Gordon se establecieron los siguientes diagnósticos de enfermería NANDA Patrón respiratorio ineficaz (00032), Ansiedad (00146).

• Fase de planificación

En esta fase del plan de cuidados se presentaron los resultados NOC con sus correspondientes indicadores.

Los NOC incorporan indicadores de valoración: valor actual (VA) y valor deseado (VD). El plazo de tiempo para conseguir el VD fue sólo de 3 horas, tiempo que estuvo la paciente la sala de hemodinámica, desde su llegada hasta la derivación a su hospital de referencia.

• Fase de ejecución

Durante esta fase, se continuó con la recogida de datos y la reevaluación de la paciente. Se estuvo en contacto directo con el resto del equipo multidisciplinar que forma parte de la sala de hemodinámica. Para conseguir los resultados deseados se realizaron las intervenciones de enfermería NIC (tabla 2).

• Fase de evaluación

Tras la realización del cateterismo se otorgó a cada resultado NOC una puntuación o valor conseguido (VC). Al comparar estos valores con los VD de la fase de planificación se determinó la eficacia del plan de cuidados, consiguiendo en todos los NOC los resultados esperados. Se elaboró un informe de cuidados de enfermería para entregar en su hospital de referencia.

DISCUSIÓN

En los laboratorios de hemodinámica durante los últimos 20 años se ha producido un incremento de las exploraciones angiográficas que ha llevado a descubrir con más frecuencia pacientes con anomalías congénitas de las arterias coronarias. El espectro clínico de presentación de anomalías coronarias es

variable: desde pacientes asintomáticos hasta pacientes con infarto agudo de miocardio, fallo cardiaco y muerte súbita⁶. En el caso que se describe se trataba de una paciente con un cuadro de descompensación por IC, y no fue hasta realizada la coronariografía cuando se estableció el diagnóstico.

Si bien las anomalías congénitas no se consideran por sí mismas de alto riesgo, desde el punto de vista estratégico durante un procedimiento invasivo como es la coronariografía, deben considerarse potencialmente peligrosas hasta que se descarte una isquemia miocárdica provocada por la irregularidad. Dada la escasa incidencia de anomalías coronarias, el trabajo y labor de la enfermera en la sala de hemodinámica, estando alerta, es prioritario para resolver cualquier complicación. Trabajar mediante taxonomía NANDA NIC NOC, garantiza una atención profesional que integra todas y cada una de las necesidades del paciente.

Para la detección de posibles complicaciones derivadas del propio procedimiento, así como de los efectos adversos de la medicación administrada dentro de la sala de hemodinámica y la resolución de las mismas es esencial la colaboración y coordinación entre los diferentes profesionales del equipo, en este caso, gracias al plan de cuidados y la reevaluación continua que llevamos a cabo durante todo el procedimiento, nos permitió mejorar su función respiratoria y realizar la coronariografía. Cabe decir que el tratamiento farmacológico para reducir el nivel de ansiedad utilizado en la Unidad, se corresponde con otros protocolos publicados en relación con la sedación consciente en procedimientos vasculares⁹.

Finalmente, la transmisión de información, mediante el informe de continuidad de cuidados, garantizó una comunicación más eficiente con los dispositivos de traslado y con la unidad de hospitalización.

Tabla 2. Plan de cuidados.

NANDA 00032 PATRÓN RESPIRATORIO INEFICAZ
<p>NOC 0403 Estado respiratorio</p> <p>Indicadores:</p> <ul style="list-style-type: none"> ■ 040301: Frecuencia respiratoria en el rango esperado. VA 1 gravemente comprometido; VD 5 no comprometido; VC 4 levemente comprometido. ■ 040302 Ritmo respiratorio. VA 1 gravemente comprometido; VD 5 no comprometido; VC 4 levemente comprometido. ■ 040303 Profundidad en la respiración. VA 2 sustancialmente comprometido; VD 5 no comprometido; VC 5 no comprometido. ■ 040304 Expansión torácica simétrica. VA 1 gravemente comprometido; VD 5 no comprometido; VC 4 levemente comprometido. ■ 040305 Facilidad de la respiración. VA 1 gravemente comprometido; VD 5 no comprometido; VC 4 levemente comprometido.
<p>NIC 3140 Manejo de las vías aéreas</p> <p>Actividades:</p> <ul style="list-style-type: none"> ■ Colocar al paciente en la posición que permita que el potencial de ventilación sea el máximo posible. ■ Fomentar una respiración lenta y profunda, giros y tos. ■ Administrar tratamiento con aerosol. ■ Vigilar el estado respiratorio y de oxigenación.
<p>NIC 3320 Oxigenoterapia</p> <p>Actividades:</p> <ul style="list-style-type: none"> ■ Preparar el equipo de oxígeno y administrar a través de un sistema calefactado y húmedo. ■ Comprobar periódicamente el dispositivo de aporte de oxígeno para asegurar que se administra la concentración prescrita. ■ Controlar la eficacia de la oxigenoterapia (pulsioxímetro). ■ Asegurar la recolocación de la máscara/cánula de oxígeno cada vez que se extrae el dispositivo. ■ Proporcionar oxígeno durante los traslados del paciente.
NANDA 00146 ANSIEDAD
<p>NOC 1402 Autocontrol de la ansiedad</p> <p>Indicadores:</p> <ul style="list-style-type: none"> ■ 140202 Elimina precursores de la ansiedad. VA 1 gravemente comprometido; VD 5 no comprometido; VC 4 levemente comprometido. ■ 140204 Busca información para reducir la ansiedad. VA 1 gravemente comprometido; VD 5 no comprometido; VC 4 levemente comprometido.
<p>NIC 7310 Cuidados de enfermería al ingreso</p> <p>Actividades:</p> <ul style="list-style-type: none"> ■ Presentarse a sí mismo. ■ Disponer de una intimidad adecuada para el paciente/familia/seres queridos. ■ Orientar al paciente/familia/seres queridos en el ambiente más próximos. ■ Orientar al paciente/familia/seres queridos en las instalaciones del centro. ■ Abrir historia. ■ Facilitar la información pertinente por escrito. ■ Establecer los diagnósticos de cuidados de enfermería. ■ Realizar valoración inicial por necesidades.
<p>NIC 5820 Disminución de la ansiedad</p> <p>Actividades:</p> <ul style="list-style-type: none"> ■ Explicar todos los procedimientos incluyendo las posibles sensaciones que se ha de experimentar durante el procedimiento. ■ Proporcionar información objetiva respecto al diagnóstico, tratamiento y pronóstico. ■ Escuchar con atención. ■ Crear un ambiente que facilite confianza. ■ Animar la manifestación de sentimientos, percepciones y miedos. ■ Identificar los cambios en el nivel de ansiedad. ■ Ayudar al paciente a realizar una descripción realista del suceso que se avecina. ■ Determinar la capacidad de toma de decisiones del paciente ■ Administrar medicamentos que reduzcan la ansiedad si están prescritos.

En cuanto a las limitaciones cabe destacar la dificultad que nos supuso este caso, dadas las escasas referencias bibliográficas sobre esta patología y la limitada producción enfermera sobre casos similares que nos permitan comparar los cuidados aplicados. Creemos que es importante investigar más sobre este tipo de patología, para poder llevar a cabo cuidados de enfermería más efectivos y que sirvan de referencia en la práctica asistencial.

FINANCIACIÓN

Ninguna.

CONFLICTO DE INTERÉS

Ninguno.

BIBLIOGRAFÍA

1. Angelini P. Normal and anomalous coronary arteries: definitions and classification. *Am Heart J.* 1989;117 (2): 418-34.
2. Angelini P, Villason S, Chan AV Jr, Diez JG. Normal and anomalous coronary arteries in humans. In: Angelini P, editor. *Coronary artery anomalies: a comprehensive approach.* Philadelphia: Lippincott Williams & Wilkins; 1999. p. 27–150.
3. Hernández Hernández JM, Guzmán Ramírez D, Enríquez Rodríguez R. Anomalías de arterias coronarias. Evaluación por angiotomografía cardíaca multidetector y otras técnicas de imagen cardíaca. *RETIC.* 2017; 5:13-21.
4. Ramírez P, Bitar P, Paolinelli P, Pérez D, Furnaro F. Anomalías congénitas de Arterias coronarias, en estudio de aquellas con importancia hemodinámica. *Rev. Chil. Radiol.* 2018;24(4):142-150.
5. Iñiguez Romo A, Macaya Miguel C, Monterola A, San Román Calvar JA, Goicolea Ruigómez J, Zarco Gutiérrez P. Anomalías congénitas del origen de las arterias coronarias: un reto diagnóstico. *Rev Esp Cardiol.* 1991; 44:161-167.
6. Barriales-Villa R, Morís de la Tassa C. Anomalías congénitas de las arterias coronarias con origen en el seno de Valsalva contralateral: ¿qué actitud se debe seguir? *Rev Esp Cardiol.* 2006; 59(4): 60-370.
7. Martín M, Avanzas P, Corros C, Fernández-Cimadevilla C, León D, Barreiro M, Morís C, Luyando L.H. Arteria coronaria única con origen en seno de Valsalva derecho. Utilidad de la angiotomografía coronaria con tomografía multicorte. *Archivos de Cardiología.* 2011;81(4) 327-329.
8. Herdman TH, editora NANDA internacional. *Diagnósticos enfermeros: definiciones y clasificación 2012-2014.* Madrid: Elsevier; 2013.
9. Fernández-Maese J, García-Aranda F, Gómez-Fernández M, Ramírez-Yáñez P, Rodríguez-García Abad V, Sánchez-Hernández E, et al. *Manual de Procedimientos de Enfermería en Hemodinámica y Cardiología Intervencionista.* Madrid, Asociación Española de Enfermería en Cardiología; 2014.