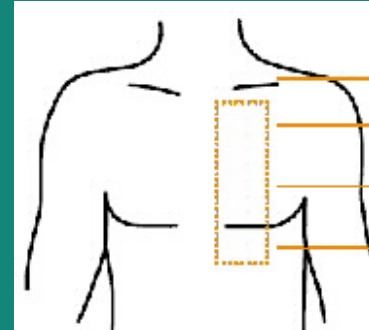


Caso clínico:



Variante en la zona habitual de implante de un holter insertable

María L. Sánchez Sánchez
Unidad de Arritmias

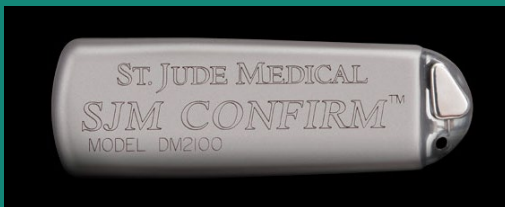
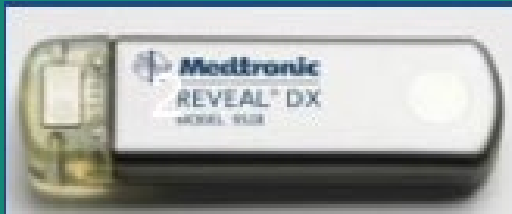
Hospital Clínico San Carlos

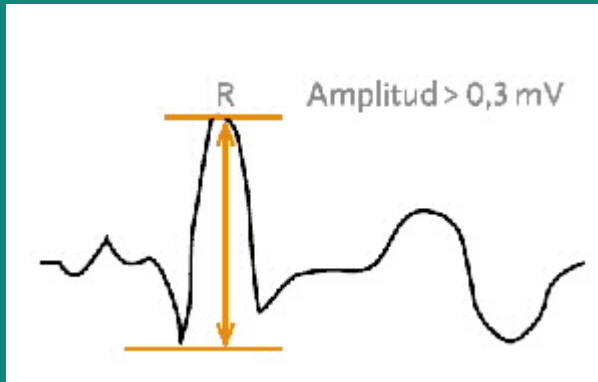
Comunidad de Madrid

(No existe potencial conflicto de intereses)

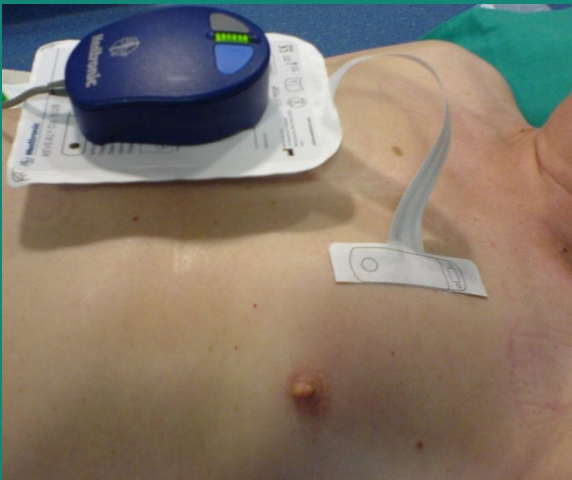
Holter/Monitor cardiaco insertable



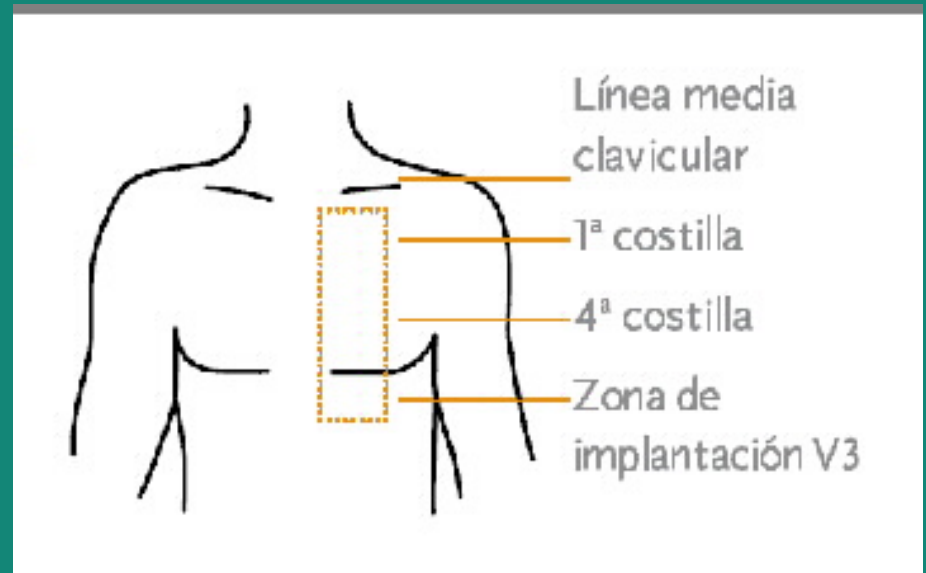
- Diagnóstico arritmias.
- Registro ECG continuo.
- Almacenamiento manual y automático.
- Programable.
- Longevidad 3 años.
- Monitorización remota.



- ## Detección de onda R (>0.3mV)
- Bradiarritmias (ausencia R)
 - Taquiarritmias (intervalo R-R)



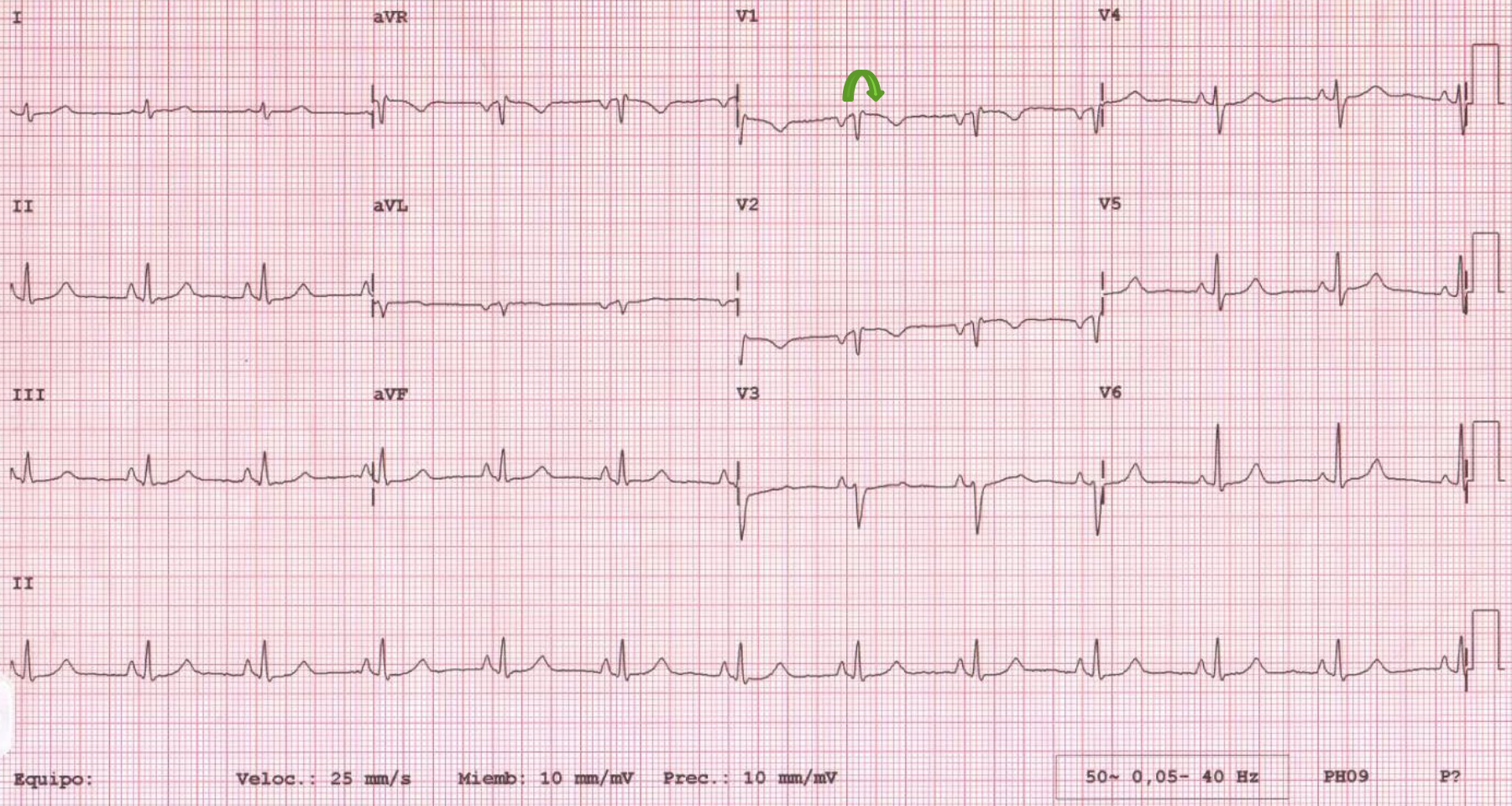
Vector Check



Presentación clínica

- Mujer 58 años, fumadora 20cg/día.
- Antecedentes familiares de **muerte súbita** (abuelo 56a, primo materno 2m.).
- Antecedentes personales:
 - Parkinsonismo farmacológico resuelto.
 - Trastorno de ansiedad (clobazam).
 - Portadora de prótesis mamarias.

- ✓ Seguimiento cardiológico por palpitaciones (Tto. atenolol).
- ✓ Holter (5 días) TVNS de 15 lat., en reposo y asintomática (RR discretamente irregular a 150 lpm).
- ✓ Episodios de mareo acompañados de palpitaciones y astenia.

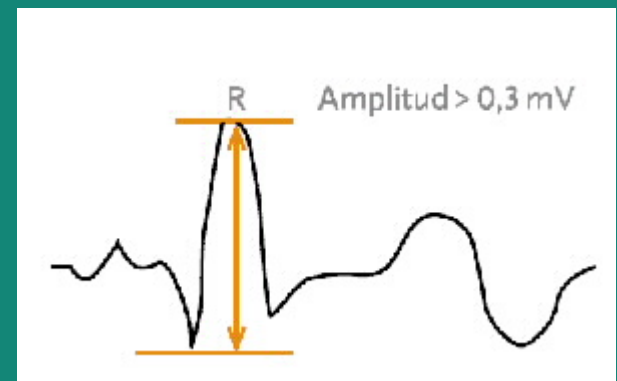
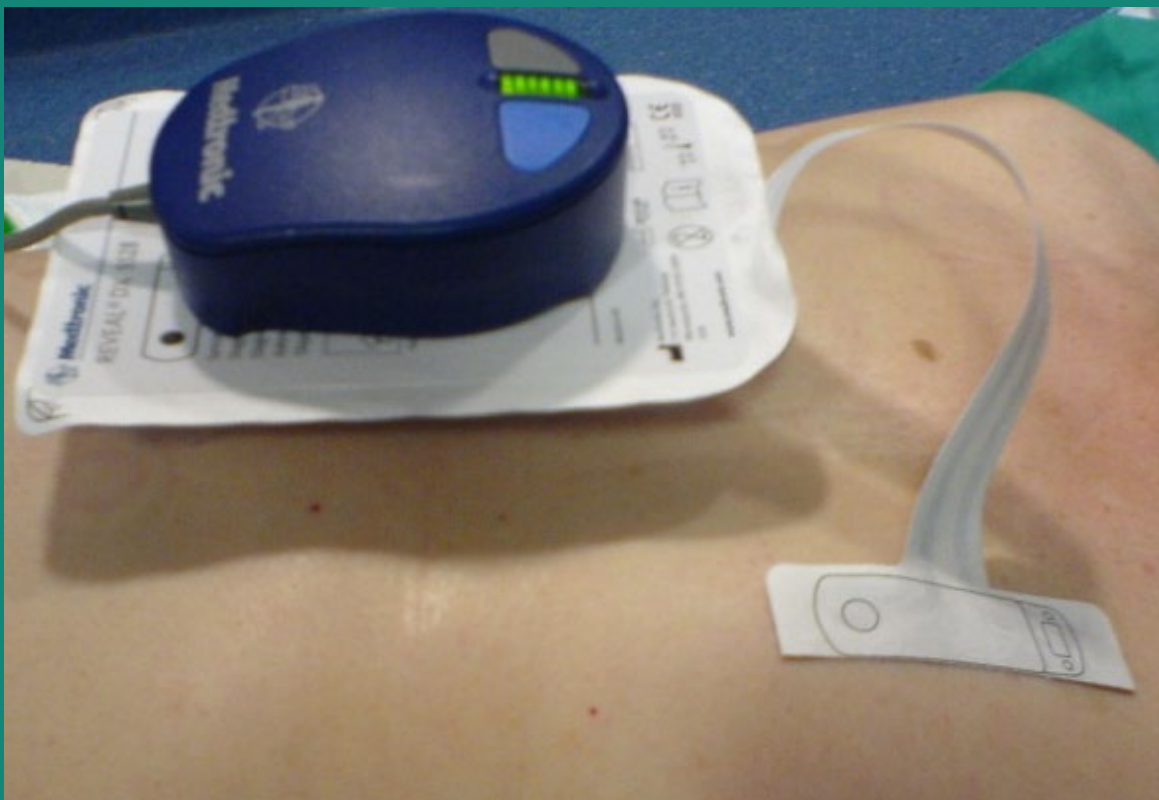

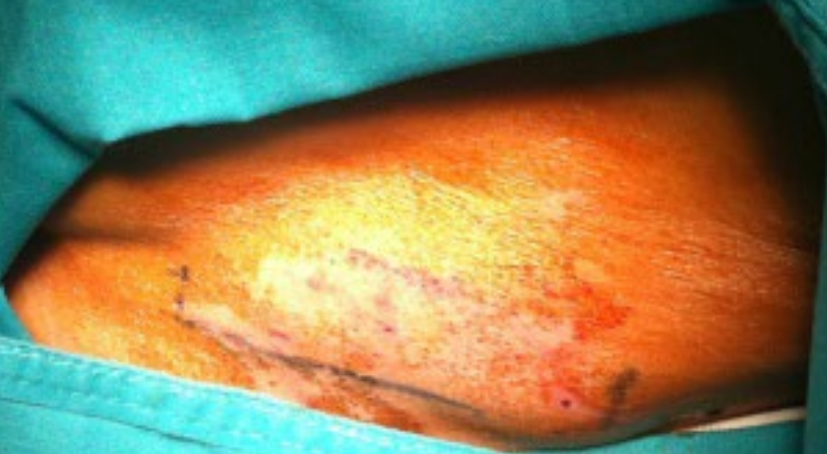✓ Remitida para descartar **síndrome de Brugada** (ECG patrón Brugada tipo 3).

✓ Se realiza **test de flecainida** y se programa para **implante de holter**.

Discusión

- ✓ **IMC 17** (posibilidad de decúbito).
- ✓ Preocupación por el **aspecto externo**.
- ✓ Portadora de **prótesis mamarias**.

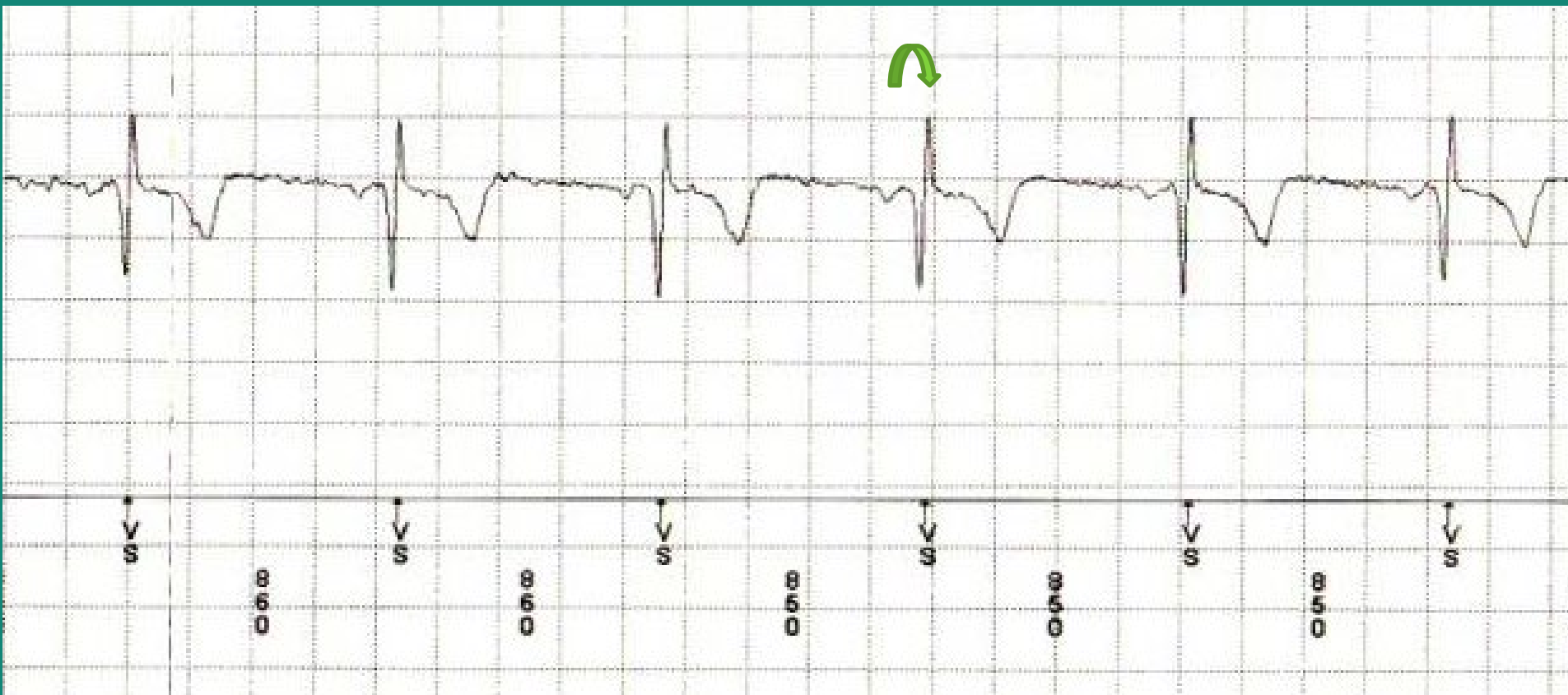




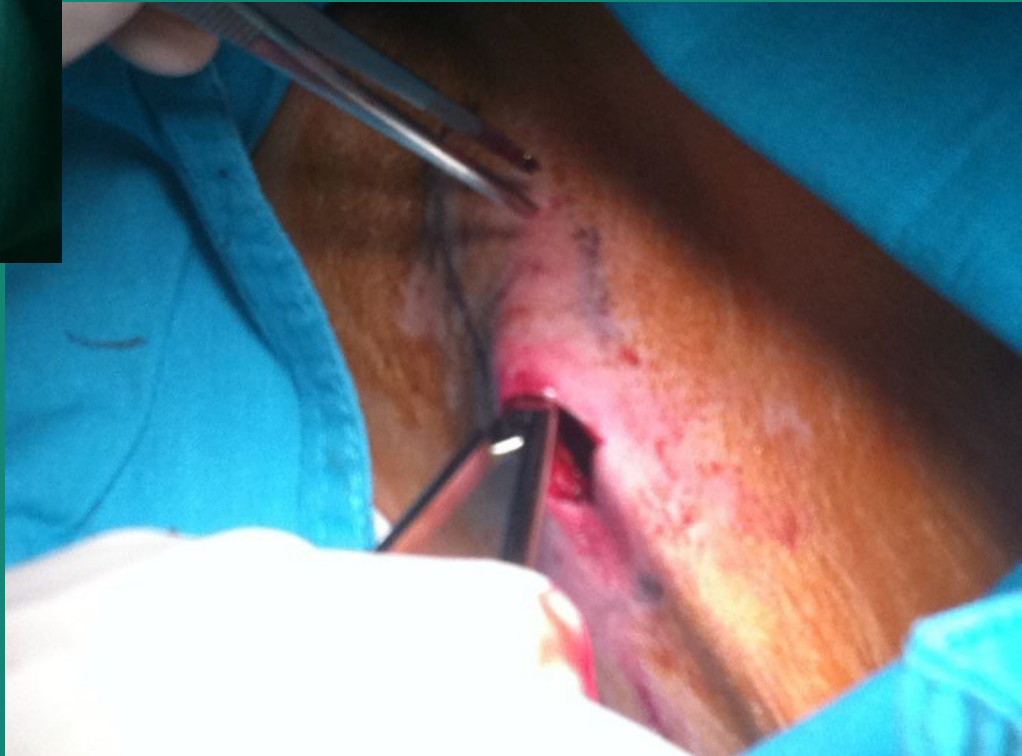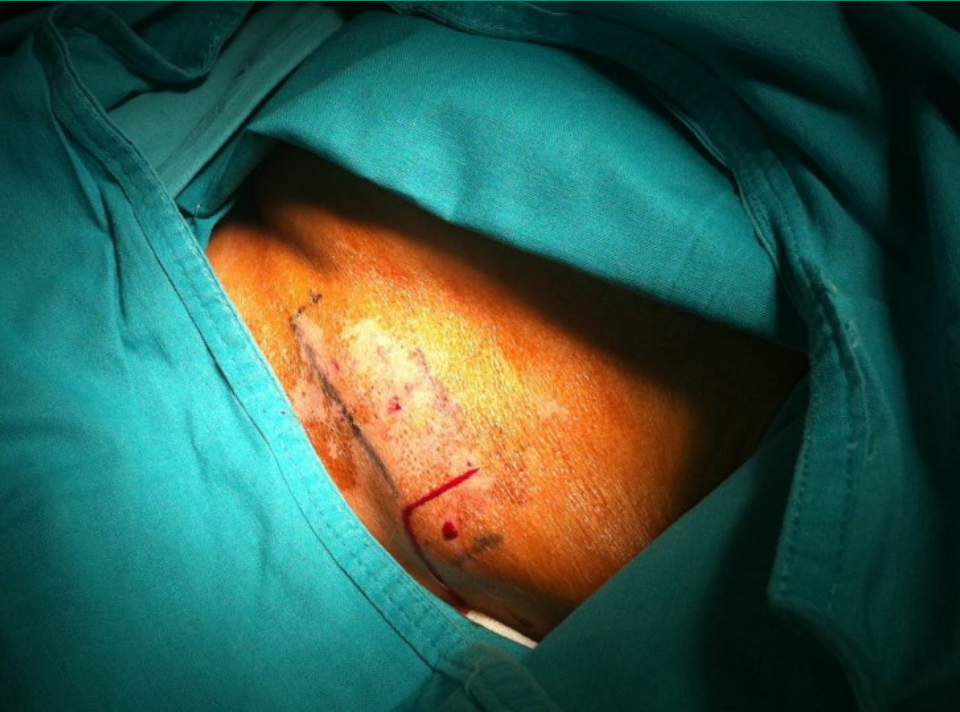Línea axilar media.

Lejos de prótesis mamaria izquierda.

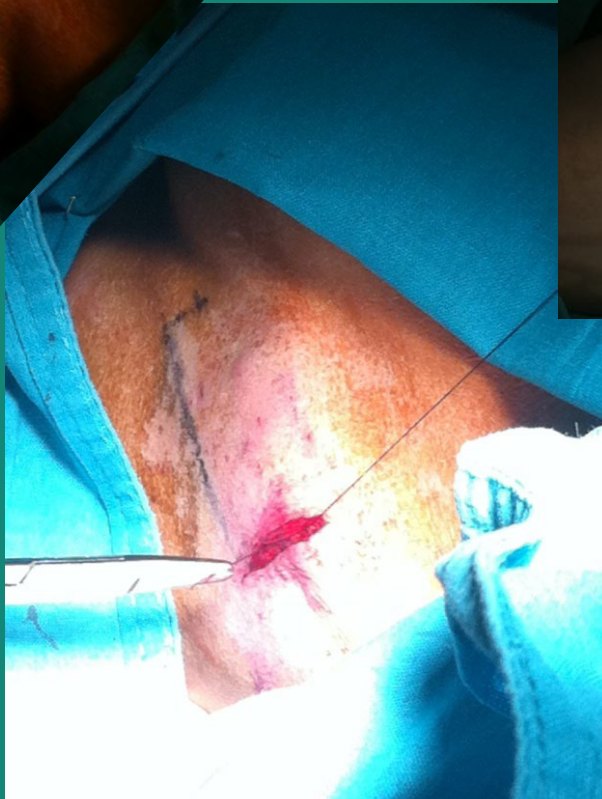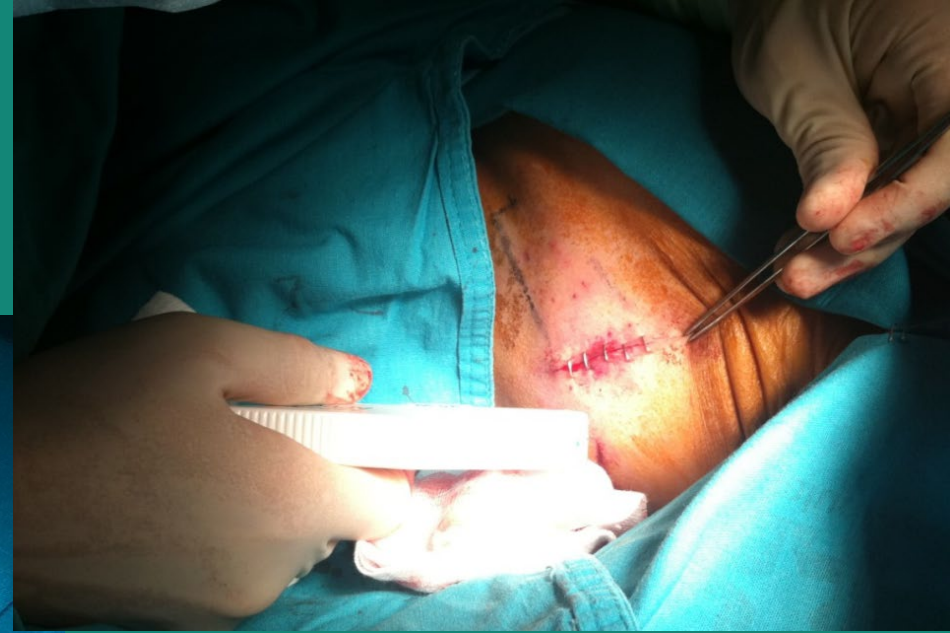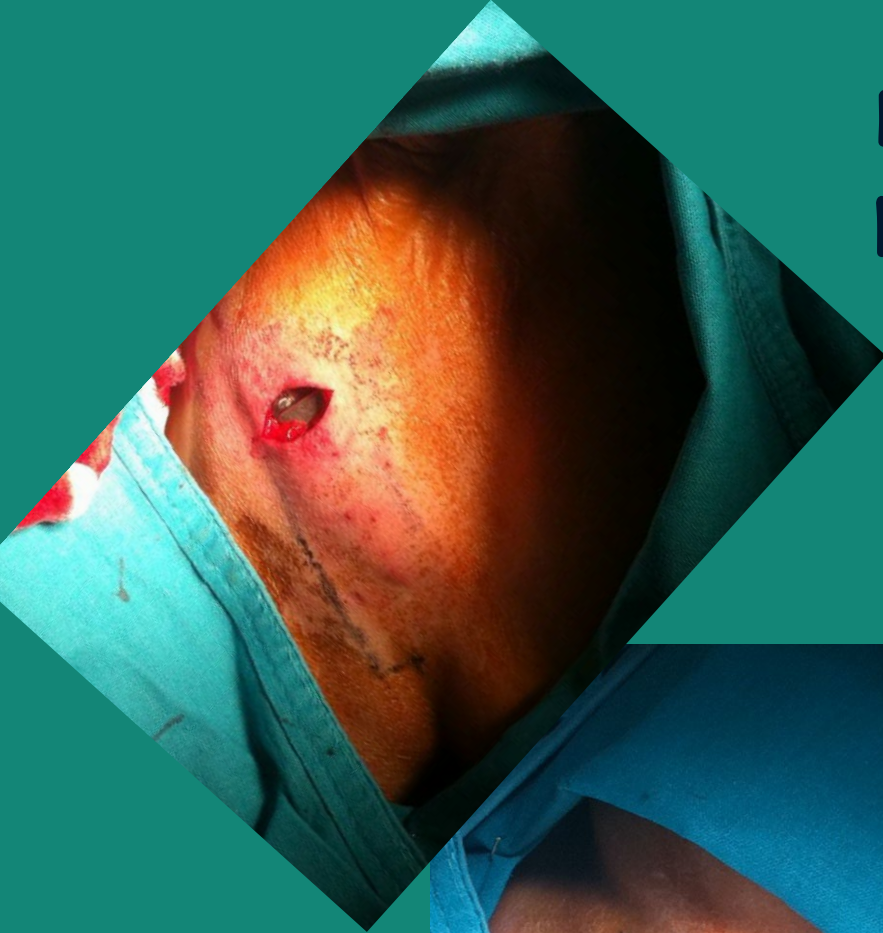
Detección de onda R (1.4mV)



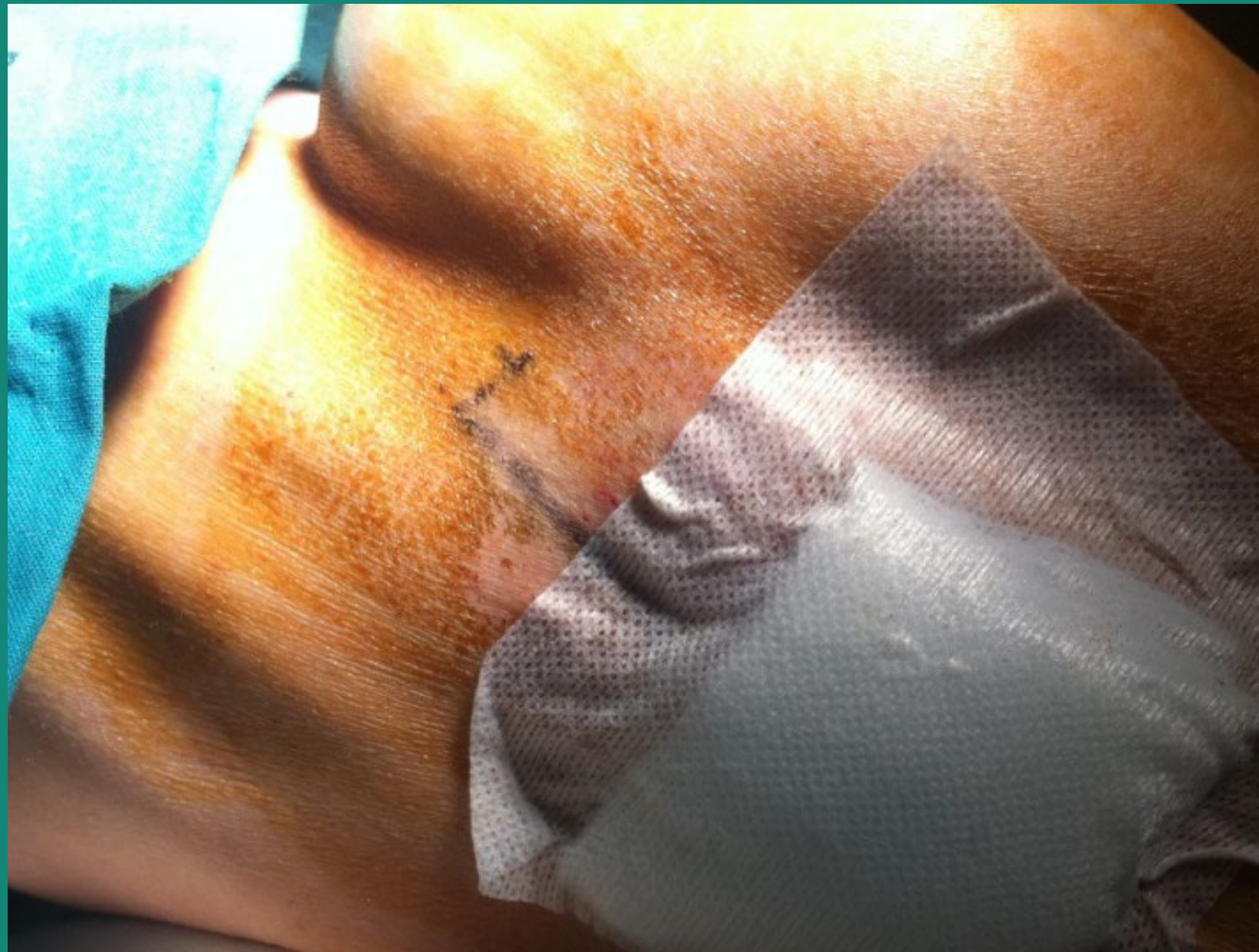Preparación de la bolsa



Dispositivo y cierre por planos (subcutáneo y piel).



Implante intercostal,
al final del surco mamario,
en la línea axilar media.



Diagnósticos de enfermería:

(00118) Trastorno de la imagen corporal.

(00146) Ansiedad.

(7780) Manejo de la tecnología.

NIC:

(5250) Apoyo en toma de decisiones.

(5220) Potenciación de la imagen corporal.

(5380) Potenciación de la seguridad.

NOC:

(0906) Toma de decisiones.

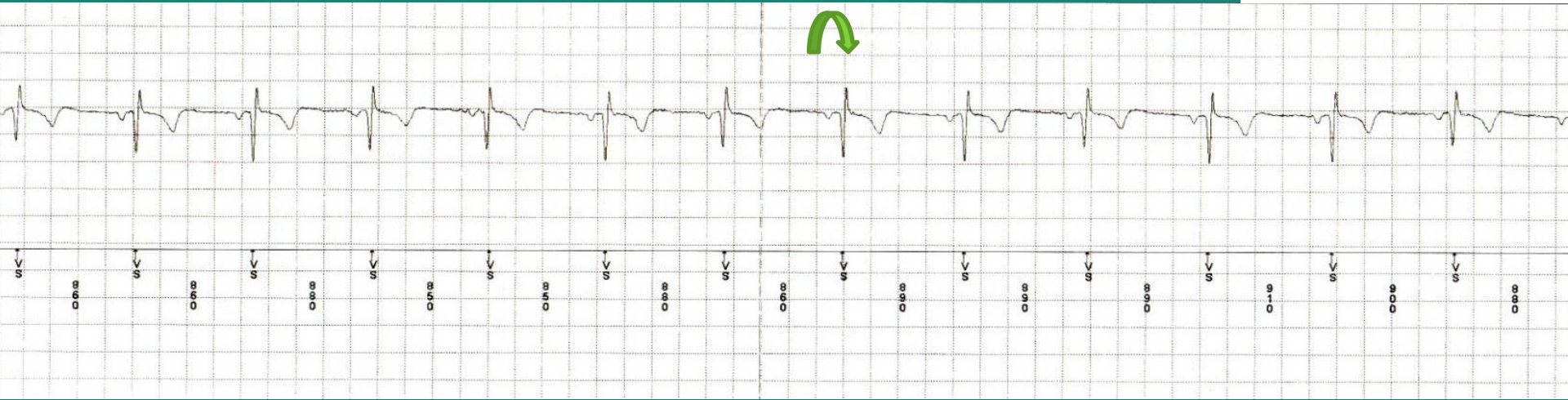
(0907) Procesamiento de la información.

(1200) Imagen corporal.

(1402) Control de la ansiedad.

Consulta de seguimiento 1 mes post-implante

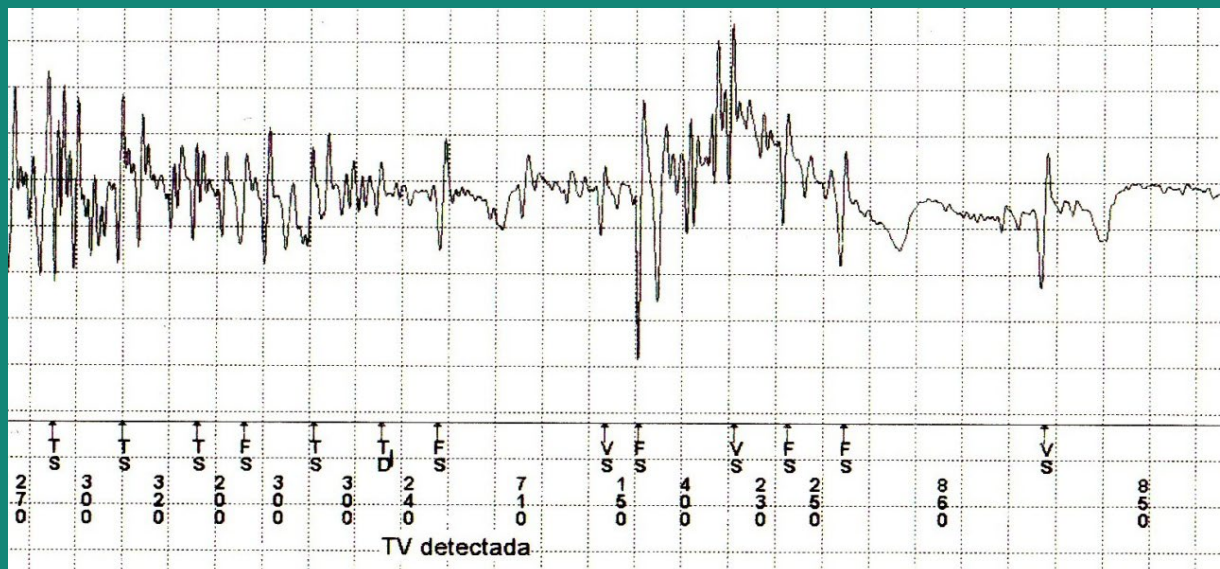
Detección onda R estable



Consulta de seguimiento 1 mes post-implante

La paciente no refiere alteraciones significativas en su aspecto físico, ni modificaciones relevantes de su estilo de vida.

Taquicardia



GRACIAS POR SU ATENCIÓN

