

“Holter insertable y monitorización remota” :



Unidad de Estimulación Cardíaca
Área de Cardiología
Hospital Costa del Sol

“El Holter insertable es un sistema de monitorización capaz de registrar el electrocardiograma de forma continua”

Registra el ritmo cardíaco en respuesta a:

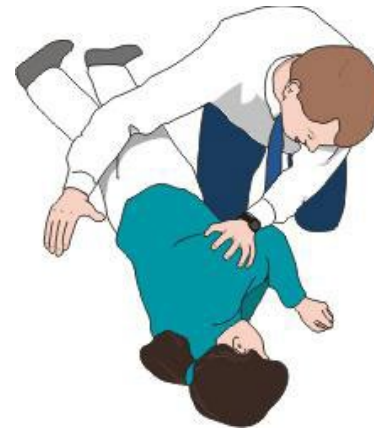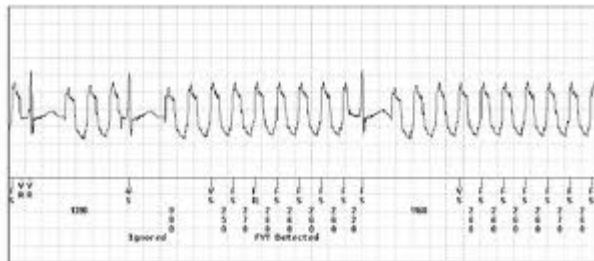
- Activaciones por parte del paciente
- Arritmias detectadas de forma automática por el dispositivo



Indicaciones principales del Holter insertable:

- Estudio del síncope de origen desconocido
- Pacientes con elevada posibilidad de sufrir eventos arrítmicos graves

Device: Reveal[®] XT 9529 Serial Number: RA8402 Date of Interrogation: 06-Jan-2009 04:55:30
Patient: VasilRest, Juli ID: 17109 Episode #126 Chart speed: 25.0 mm/sec



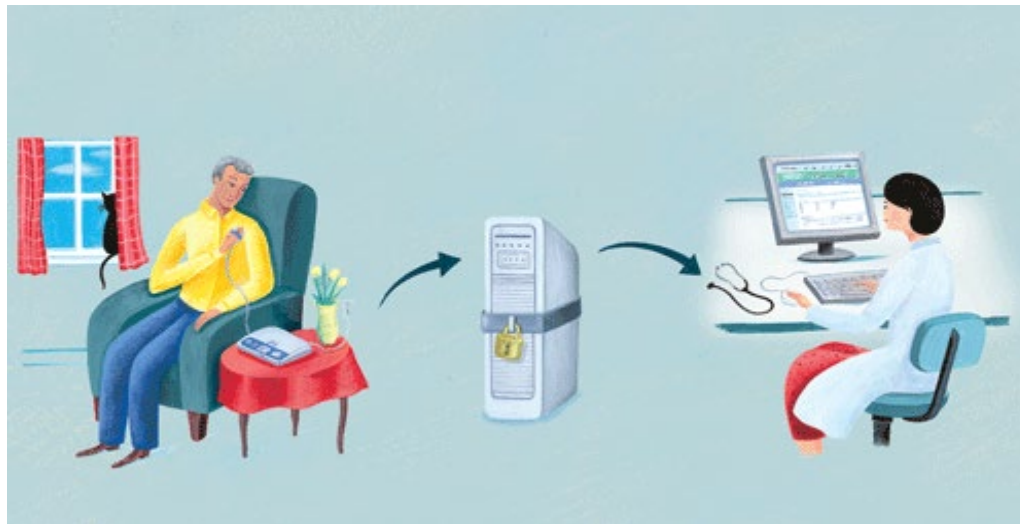Seguimiento del paciente:

- Anteriormente: Visitas presenciales cada 3- 6 meses
- Actualmente: Monitorización remota

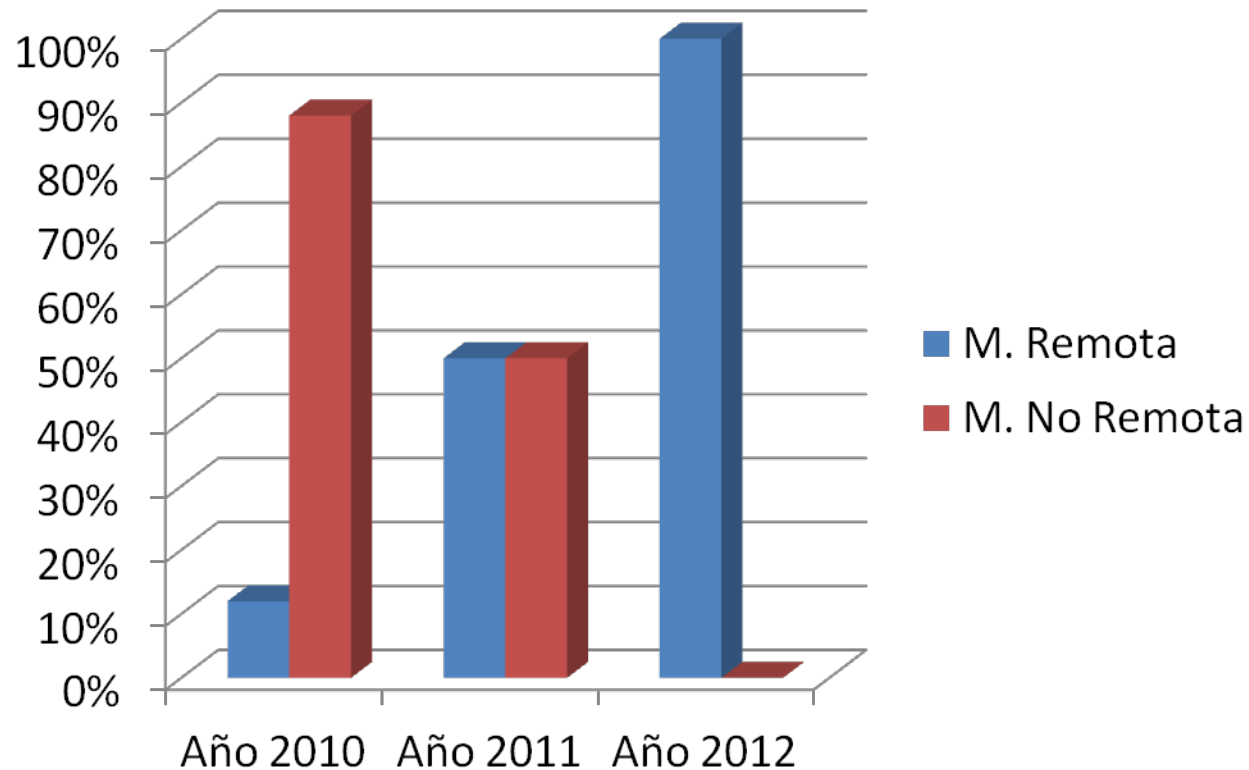


¿Qué es la Monitorización remota?

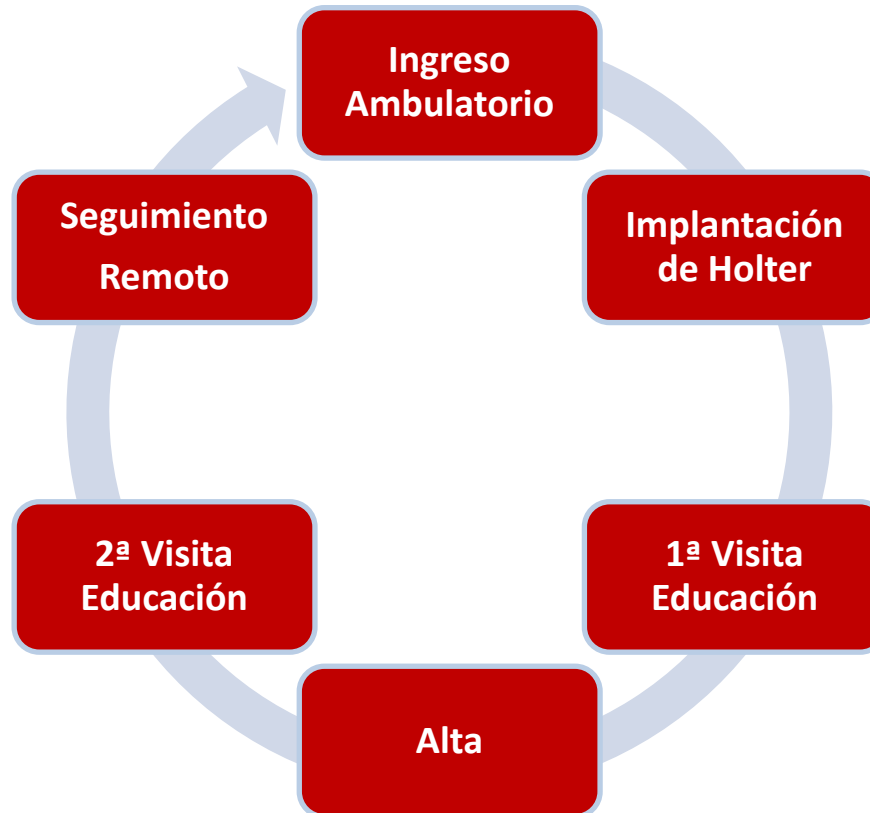“Es la comunicación transtelefónica del estado del dispositivo cardíaco al centro hospitalario, desde el lugar donde se encuentre el paciente”



Evolución de la monitorización remota en pacientes con Holter insertable en el Hospital Costa del Sol



Circuito del paciente



Circuito del paciente

1ª Visita de Educación Sanitaria

-Valoración integral del paciente

(Según las 14 necesidades de Virginia Henderson)

-Elaboración del Plan de Cuidados, centrándonos en las necesidades afectadas por el proceso actual.

Área de
Conocimientos



Área de Seguridad

Área de Conocimientos

- Se refuerzan los conocimientos del paciente sobre el proceso de su enfermedad y del motivo de la implantación del dispositivo.
- Se explica el funcionamiento del Holter insertable
- Se facilita el asistente para el paciente y se hace explica su funcionamiento





Área de Seguridad

- Miedos, inquietudes, dudas, ansiedad o el temor que el paciente pueda presentar por todo el proceso.
- Cuidados a tener con la incisión quirúrgica
- Gestión de la próxima visita



Circuito del paciente

2ª Visita de Educación Sanitaria

-Seguiremos con el Plan de Cuidados establecido.

Área de
Conocimientos



Área de Seguridad



Área de Conocimientos

- Se explica al paciente en que consiste la monitorización remota
- Se facilita material didáctico y se realiza demostración de las transmisiones
- Se programa calendario para realizar las transmisiones.
- Se explica como debe actuar en caso de síntomas.

En caso de Síntoma



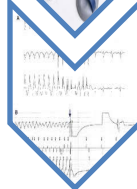
- Usar activador de Eventos



- Llamar



- Transmitir



- Analizar transmisión

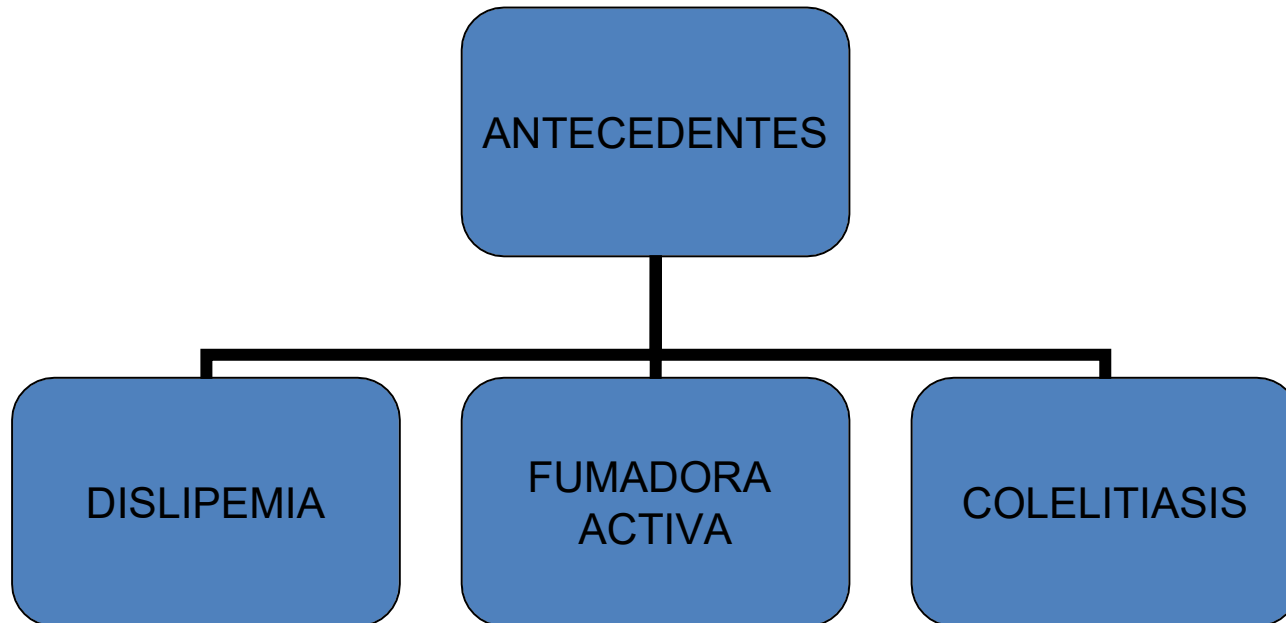


Área de Seguridad

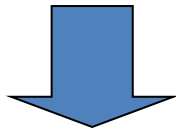
- Daremos respuestas a las dudas y cuestiones del paciente
- Revisaremos la incisión quirúrgica y retiraremos sutura.

CASO CLÍNICO

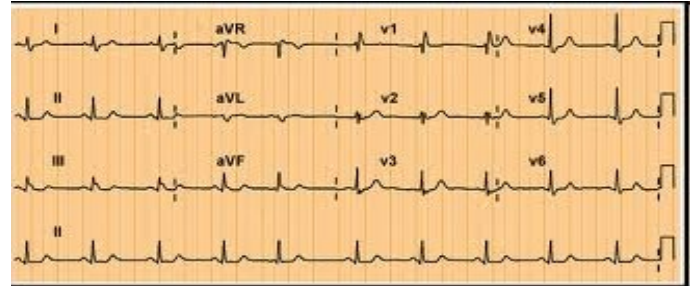
Mujer de 72 años remitida a Consultas Externas de Cardiología
por presentar tres episodios sincopales con pródromos



EXPLORACIÓN FÍSICA

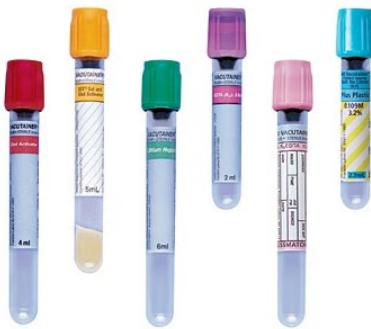

Soplo sistólico aórtico

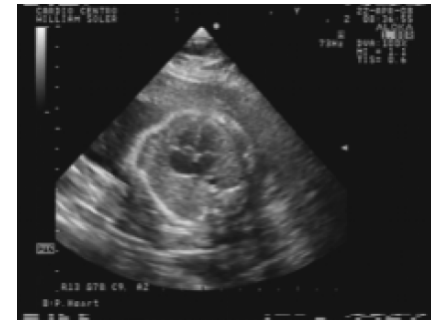


Ritmo Sinusal con bloqueo completo de rama derecha

La paciente aporta pruebas de otro centro:



Normal

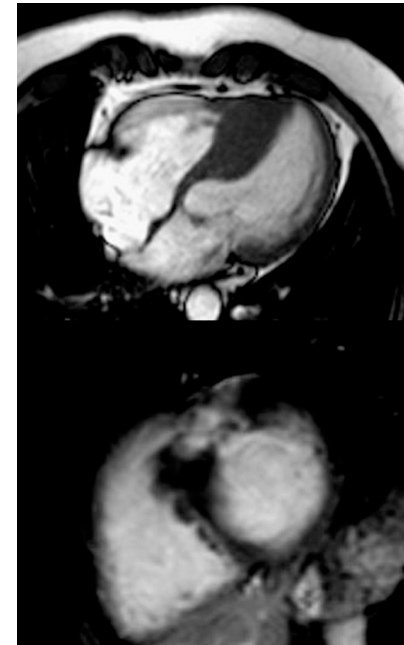


Miocardiopatía hipertrófica no obstructiva

Se le pautan betabloqueantes a dosis bajas, abundante hidratación y medidas posturales.

Se solicita:

General	Frecuencias cardíacas
81271 complejos QRS	43 Mínimo a 04:30:09 21-sep
48 Lat. ventriculares (< 1%)	63 Promedio
23 Lat. supravent. (< 1%)	85 Máximo a 21:02:38 20-sep
1 % del tiempo clasificado como ruido	0 Lat. en taquicardia (>100 lpm), 0% total
	28331 Lat. en bradicardia (<60 lpm), 35% total
	1,44 Segundos R-R máx a 06:41:36 21-sep
Ventricular (V, F, E, I)	Supraventricular (S, J, A)
48 aislado	15 aislado
0 Parejas	4 Parejas
23 ciclos bigeminados	0 ciclos bigeminados
0 Rachas totalizando 0 latidos	0 Rachas totalizando 0 latidos
Interpretación	
Ritmo de base sinusal con FC media de 63 lpm (43- 85). Extrasistolia ventricular de baja densidad (<1%), se registran varios ciclos bigeminados, no otras formas complejas No pausas mayores de 2500 ms. No síntomas ni eventos pulsados durante el registro.	

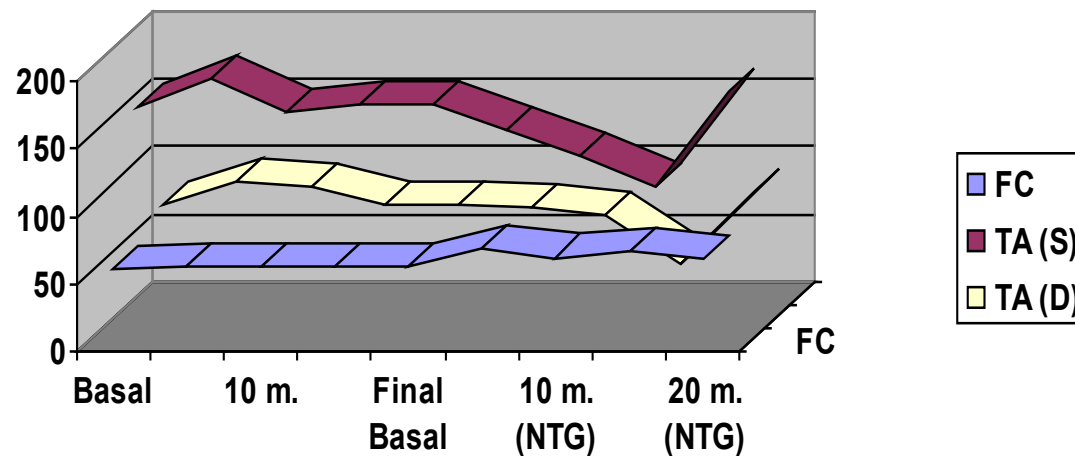


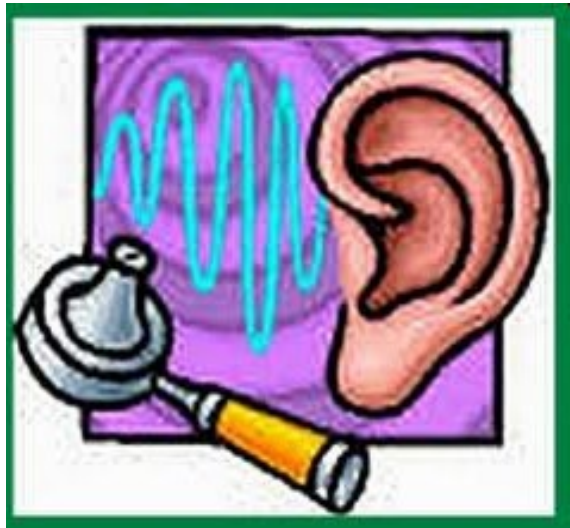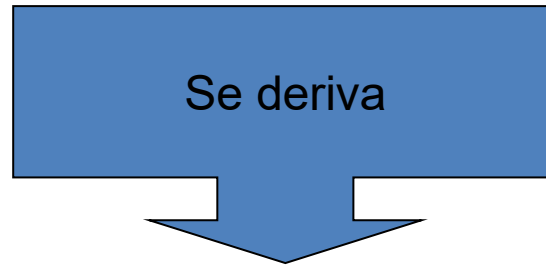Hipertrofia septal moderada

La paciente continua con síncope algunos de ellos de inicio brusco

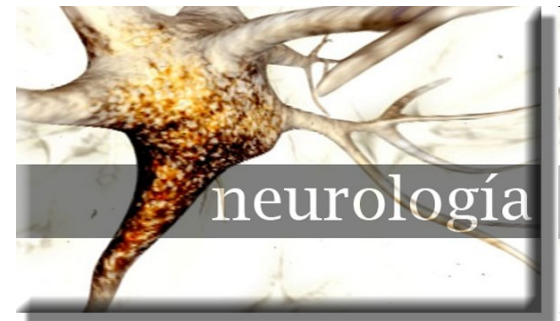
Se solicita

Tilt test






normal



normal



La paciente CONTINUA con síncope por lo que se decide:



Según protocolo de la Unidad de Estimulación Cardíaca del Área de Cardiología del Hospital Costa del Sol

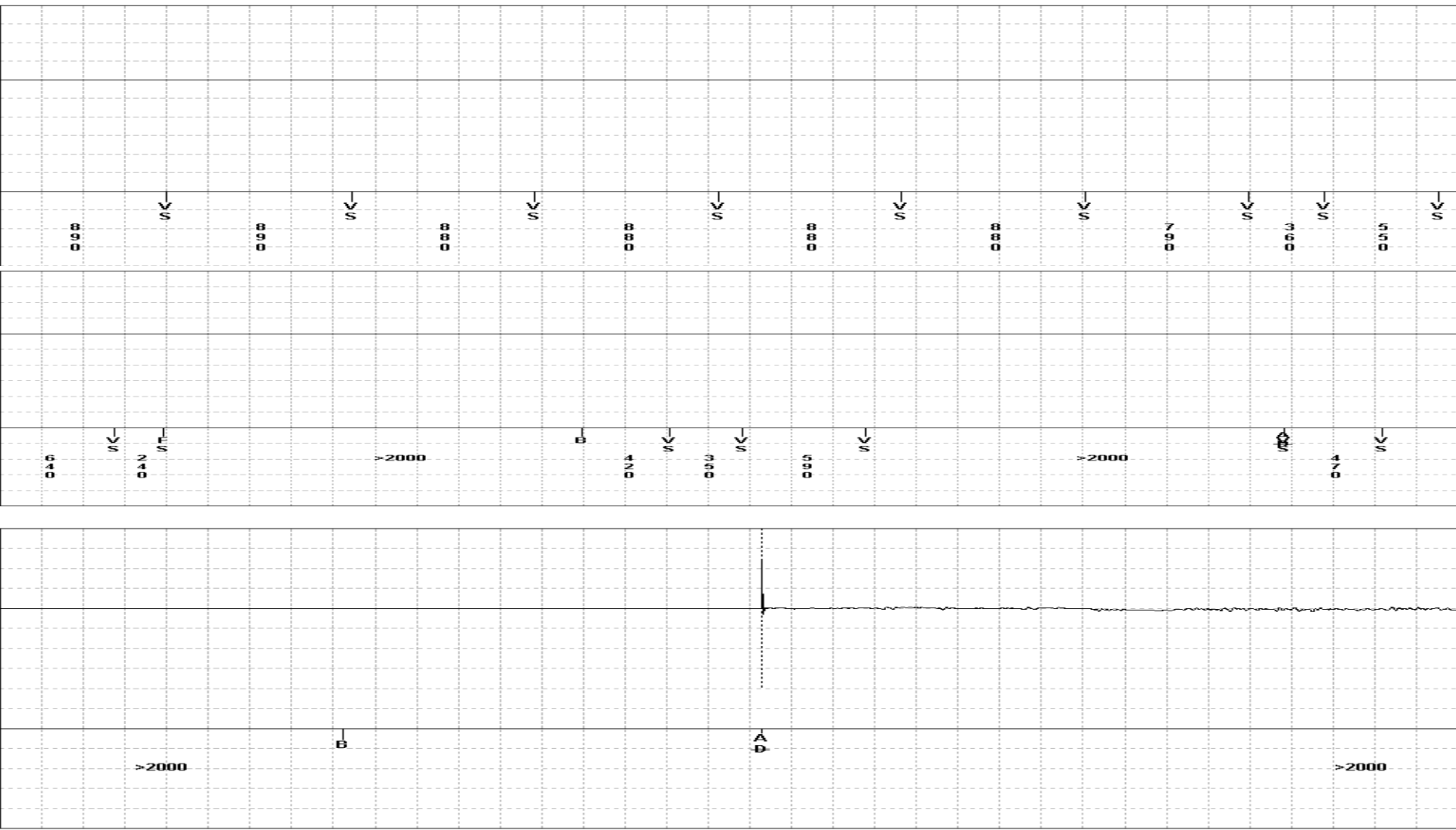
A LAS 7 SEMANAS

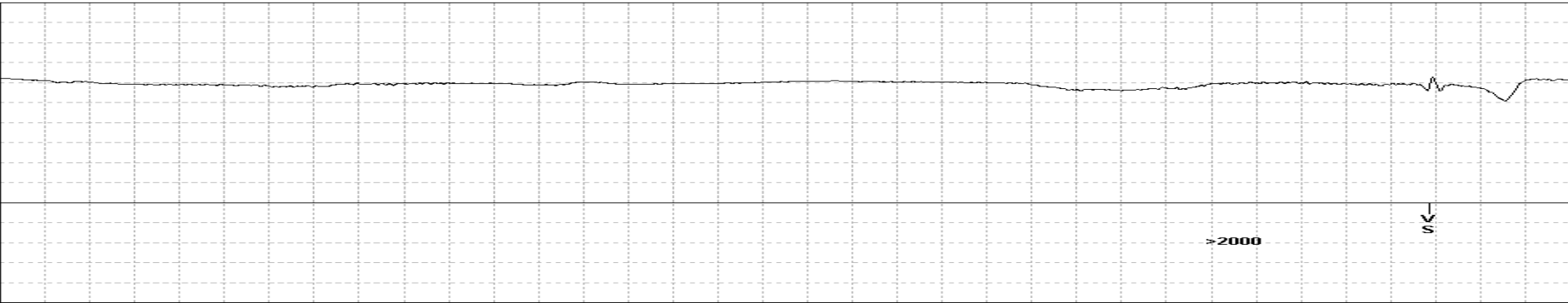
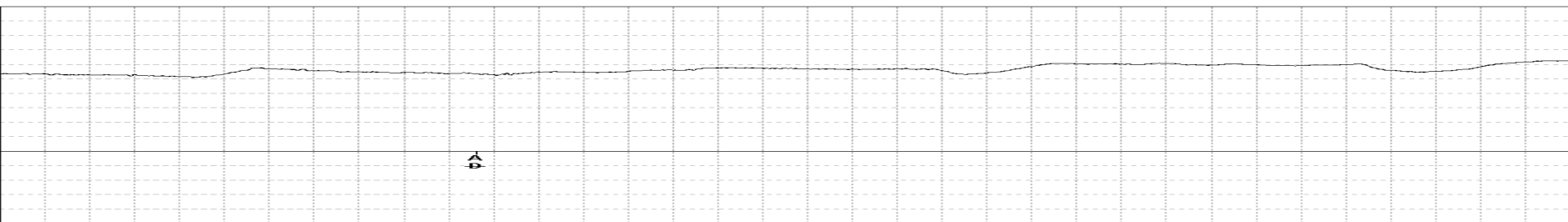
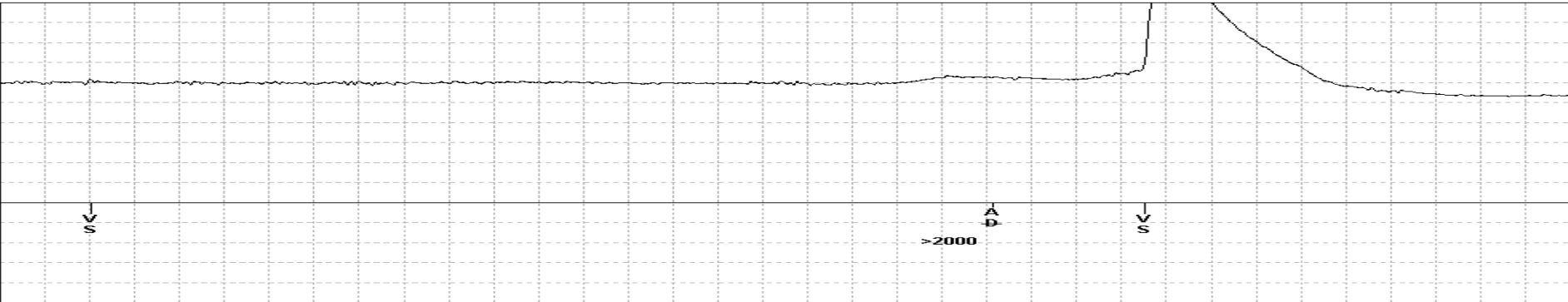
Episodio sincopal brusco

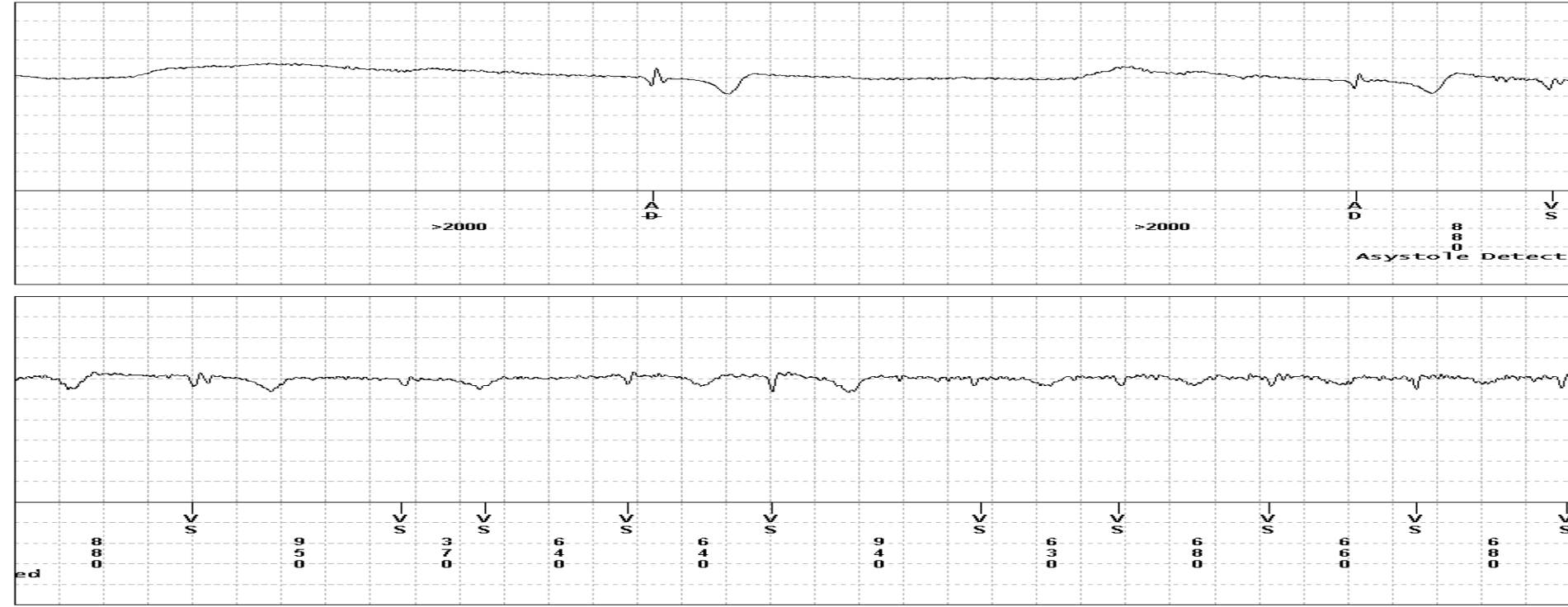
La paciente avisó al centro según protocolo interno



Indicó a la paciente la
realización de una
transmisión objetivándose



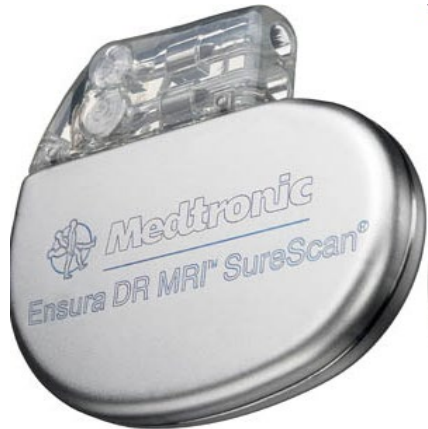




ASISTOLIA DE 20 SEGUNDOS



- En ese momento se avisa a la paciente para que acuda al Hospital
- Es vista en la consulta de Estimulación Cardíaca
- Se le indica la implantación de Marcapasos DDDR con algoritmo de caída brusca en frecuencia



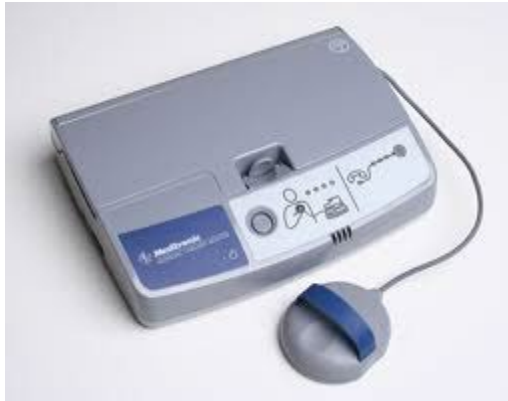Implante
sin incidencias



OBJETIVO

Demostrar que en pacientes con Holter insertable gracias al sistema remoto podrían detectarse de forma más rápida la presencia de eventos arrítmicos significativos

CONCLUSIONES



Podría mejorar la calidad de la atención sanitaria al permitir:

- Detección precoz de arritmias
- Disfunción del dispositivo
- Cambios en la situación del paciente
- Atención sanitaria precoz

Presenta limitaciones:

- Imposibilidad de programar el dispositivo a distancia
- Realizar una exploración física al paciente



Existen dudas sobre la
seguridad de los
seguimientos no
presenciales al paciente
confiando en los datos
transmitidos por el sistema

**Las guías recientemente publicadas
aconsejan realizar un seguimiento
presencial una vez al año**



Muchas gracias

